



# *Advances in Cardiovascular Arrhythmias and Great Innovations in Cardiology*

## **Sessione IV - "I nuovi Infermieri"**

# **Nuove tecniche di Imaging: Risonanza Magnetica Cardiaca**

TSRM Nigro Maura

Santaniello Aurelio, Dazzo Giuseppe, Benassi Davide

S.C. Radiodiagnostica I e II

Dott. G. Limerutti - Dott. O. Davini

*XXIV Giornate Cardiologiche Torinesi*

*20-22 ottobre 2011*



# magnetismo

Fenomeno noto  
dall'antica Grecia




Prima applicazione  
pratica: **BUSSOLA**  
inventata in Estremo  
Oriente e perfezionata  
ad Amalfi (XIII sec)



1946 Felix Bloch (Stanford) e Edward Purcell (Harvard) realizzarono la possibilità di impiegare il fenomeno della **RISONANZA MAGNETICA** per separare atomi diversi (spettroscopia)

*Nel 1952 viene attribuito il premio Nobel per la Fisica a Block e Purcell per lo sviluppo dei metodi di misura magnetici per i nuclei atomici*





**Nel 2003 viene attribuito il premio Nobel per la medicina a Paul Lauterbur (Stati Uniti) e Peter Mansfield (Gran Bretagna) per i loro lavori sulla risonanza magnetica**



# *RISONANZA MAGNETICA*

La Risonanza magnetica (RM) è una tecnica

che usa potenti magneti e radioonde per  
analizzare le strutture interne del corpo.

Essa fornisce immagini topografiche ed  
è dotata di eccellente risoluzione spaziale  
e di contrasto.



# Come si ottengono immagini RM?

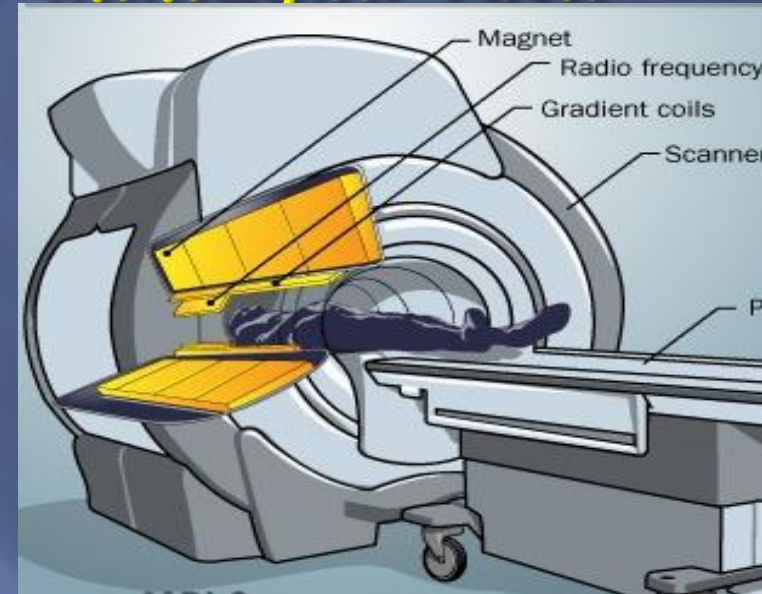
❖ si invia una sequenze di impulsi di Radio Frequenza (RF)

❖ Gli impulsi RF disturbano il sistema di atomi ( $H^+$ ) rappresentato dal paziente

❖ l'impulso RF cede energia ai tessuti con cui è in *risonanza*

❖ al cessare dell'impulso i tessuti liberano l'energia assorbita "**RILASSAMENTO**"

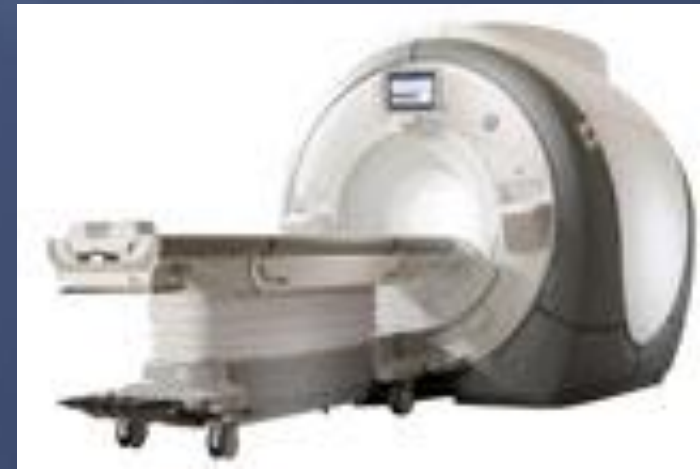❖ il rilassamento avviene con modalità e tempi differenti





## I principali componenti di un apparecchio o tomografo a Risonanza Magnetica (RM):

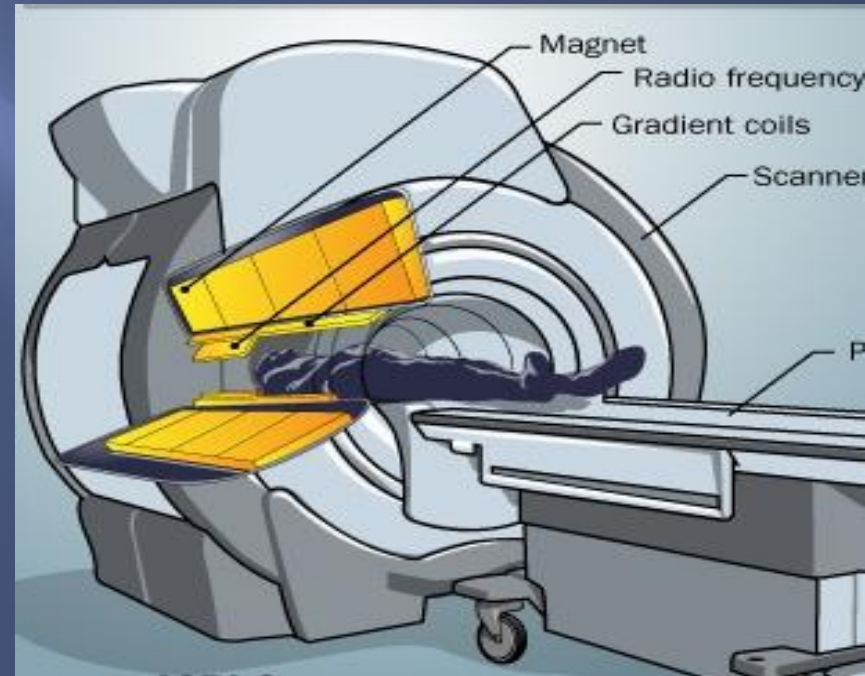
- Magnete
- bobine a radiofrequenza
- gradienti di campo magnetico
- computer





## II *Magnete*

genera un campo  
magnetico  
statico (CMS),  
intenso,  
omogeneo e stabile  
che  
allinea i protoni al  
proprio asse





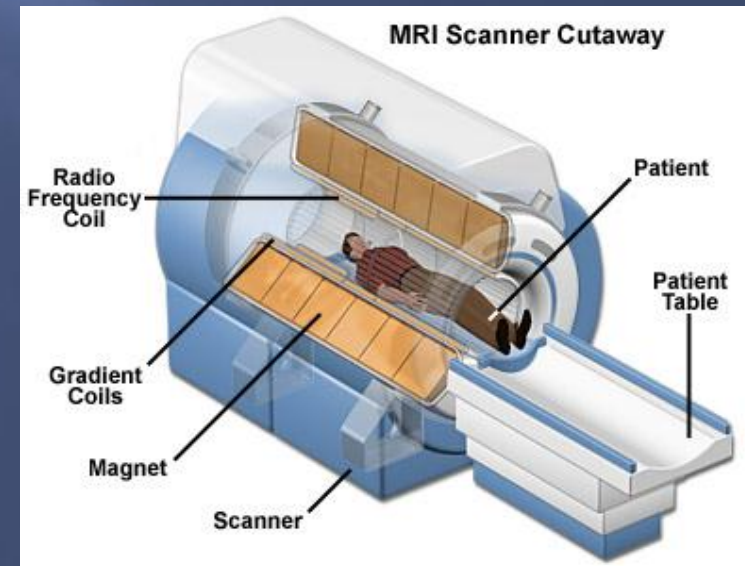
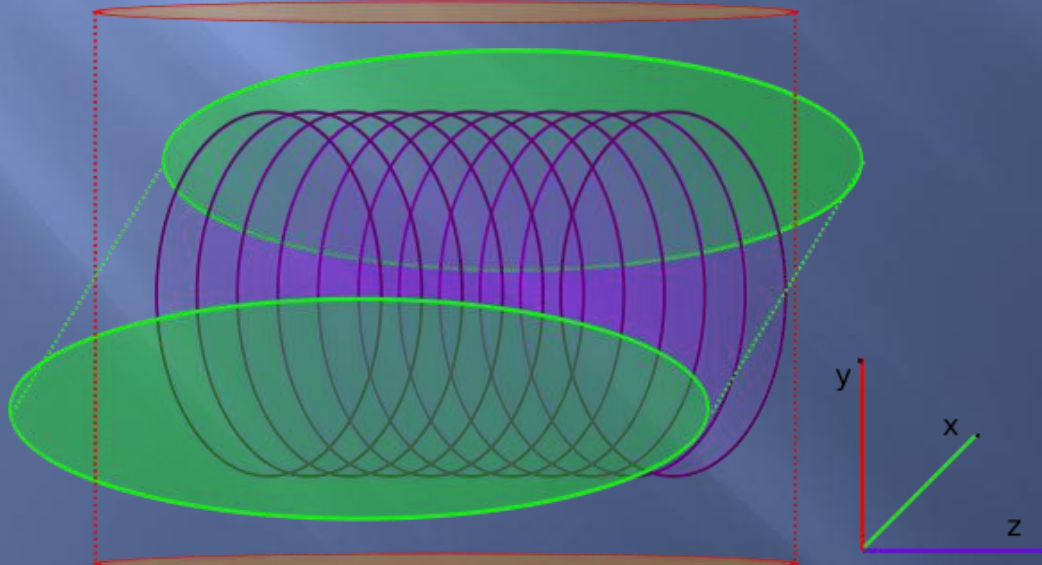


Le **Bobine** generano impulsi di radiofrequenza che perturbano l'allineamento dei protoni al CMS, fornendo energia che il sistema protonico restituisce sotto forma di segnale RM.



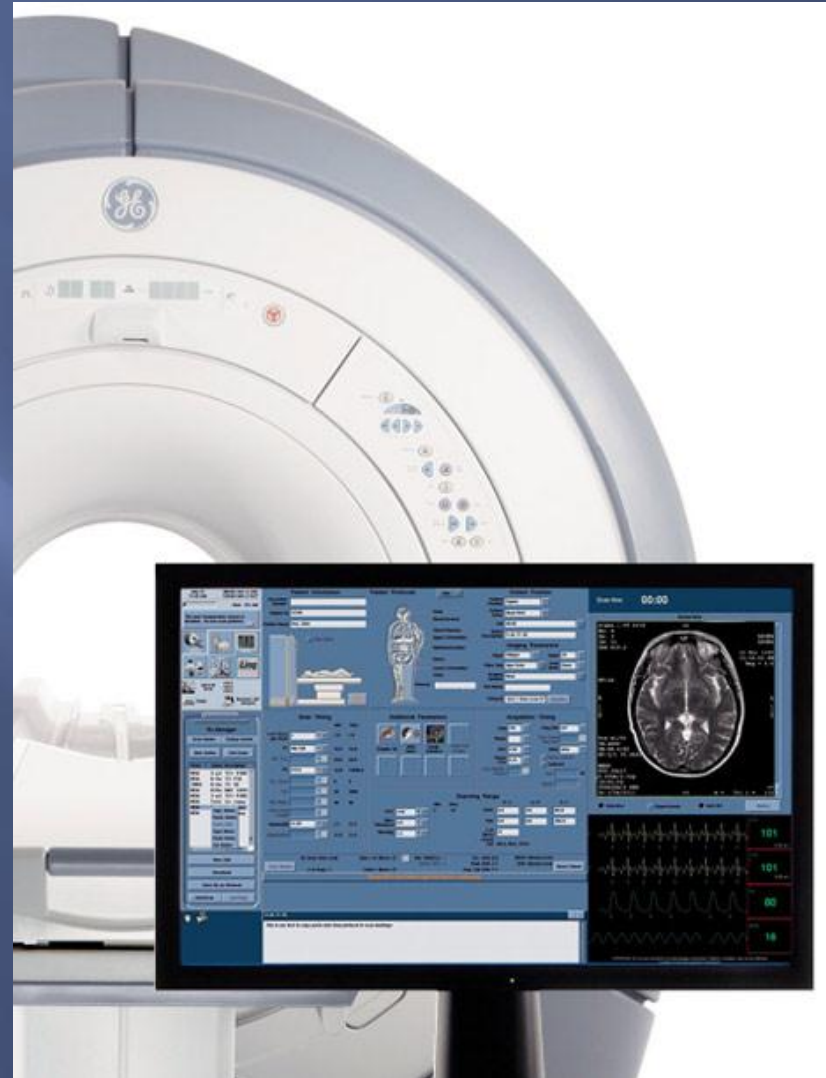

**I Gradienti di campo magnetico** modificano l'omogeneità del CMS in modo da rendere spazialmente riconoscibile ogni punto.



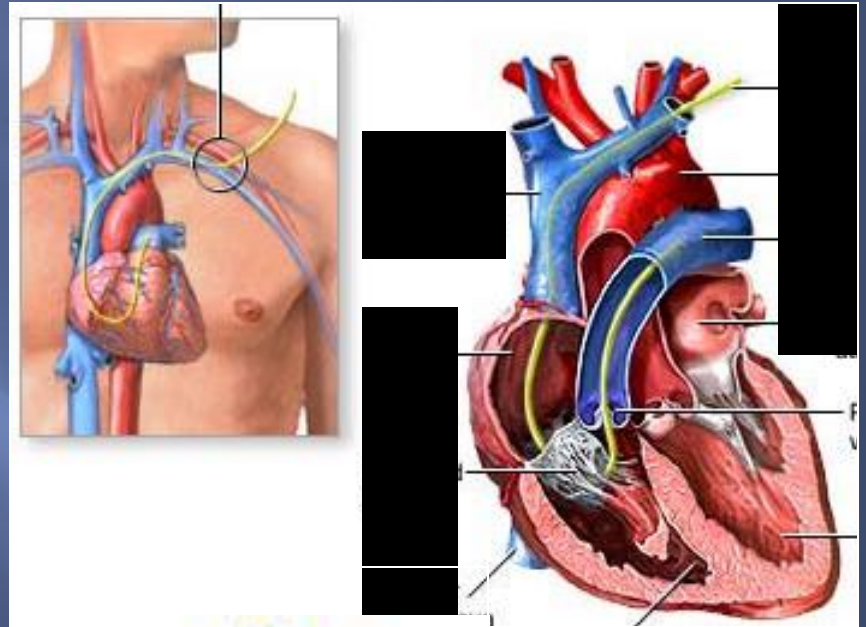



**Il Computer**  
amplifica, digitalizza  
ed elabora tale  
segnale in modo da  
comporre l'immagine  
RM finale.

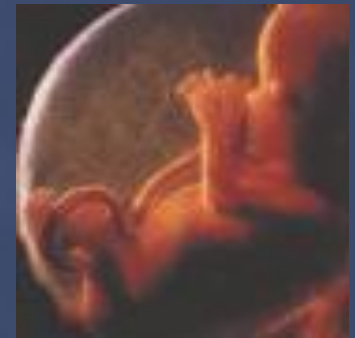



# controindicazioni

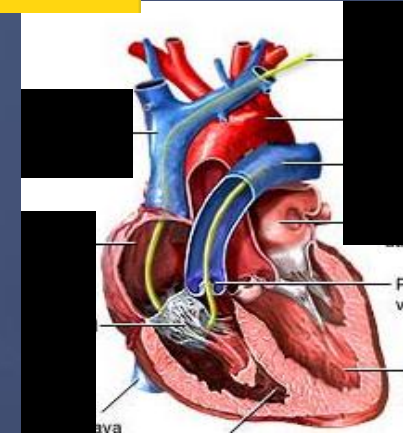
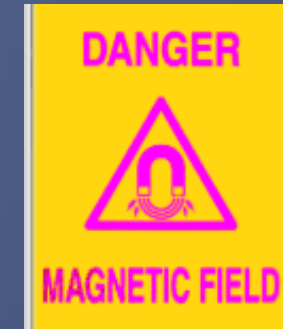

❖ Il campo magnetico è sempre presente: anche quando non si sta lavorando la calamita è attiva





**absolute**

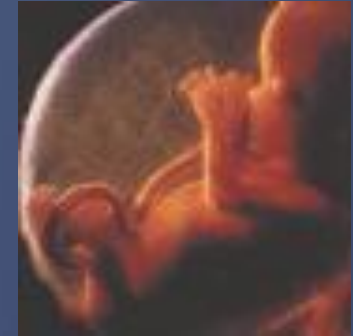

- **Pace-maker** cardiaci
- **Clip su aneurismi cerebrali** (verificare la compatibilità)
- **Impianti cocleari**
- **Dispositivi** endocorporei ad attivazione magnetica e/o elettrica
- **Protesi** del cristallino con anse di titanio (antecedenti al 1990)
- **Alcuni corpi estranei magnetici** in sede nobile (p.es. pallottole)



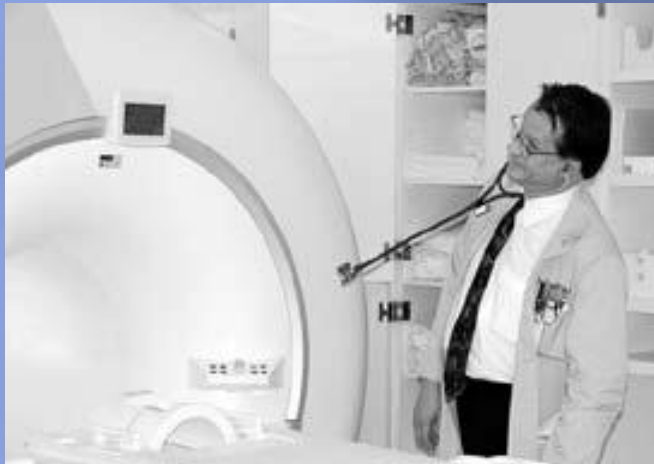## relative

- **Gravidanza** (evitare nel primo trimestre)
- **Protesi valvolari cardiache** (verificare la compatibilità)
- **Clip metalliche non vascolari**
- **Corpi estranei ferromagnetici in sede non nobile**
- **Filtri vascolari, stent. ecc.** (se non sono di titanio aspettare 6-8 settimane)
- **CLAUSTROFOBIA**
- **OBESITA' GRAVE**





# effetto proiettile



le carte magnetiche  
vengono danneggiate



Non entrare mai con  
oggetti metallici vengono  
attratti con forza e  
possono danneggiare la  
macchina o colpire il  
paziente





# RM CARDIACA

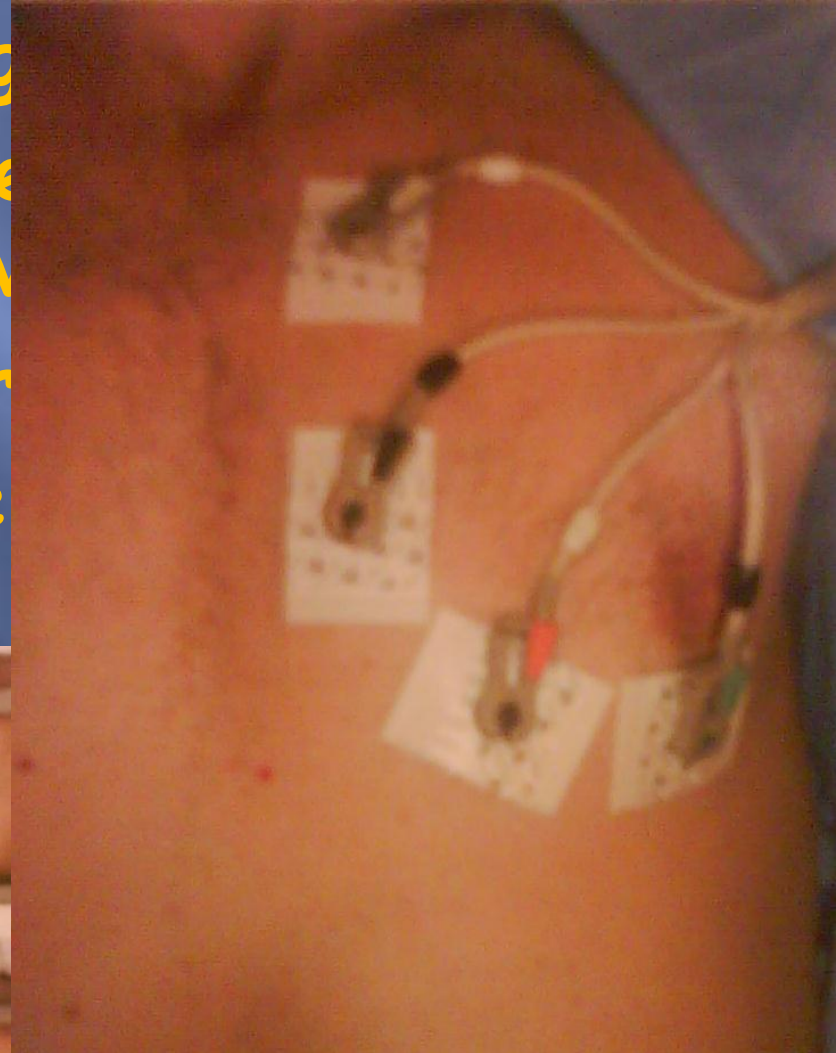1. **GATING CARDIACO**
2. **GATING RESPIRATORIO**
3. **BOBINA**
4. **MDC**



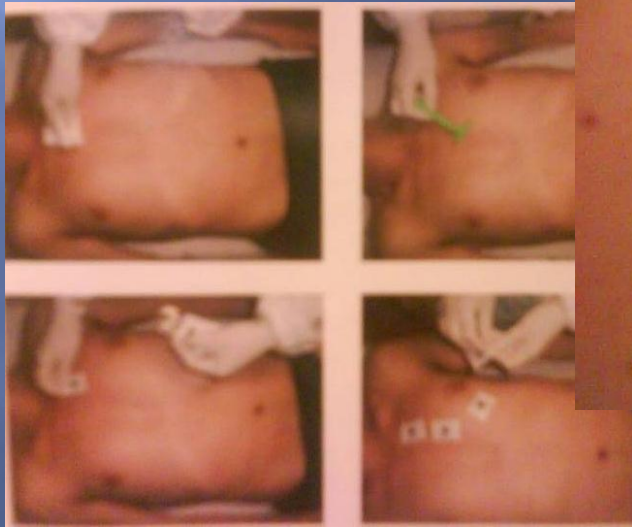

# 1. GATING CARDIACO

- ❖ 4 elettrodi amag
- ❖ Necessario per e artefatti da mov
- ❖ Gating vettorcar
- ❖ Sincronizzazione cardiaca



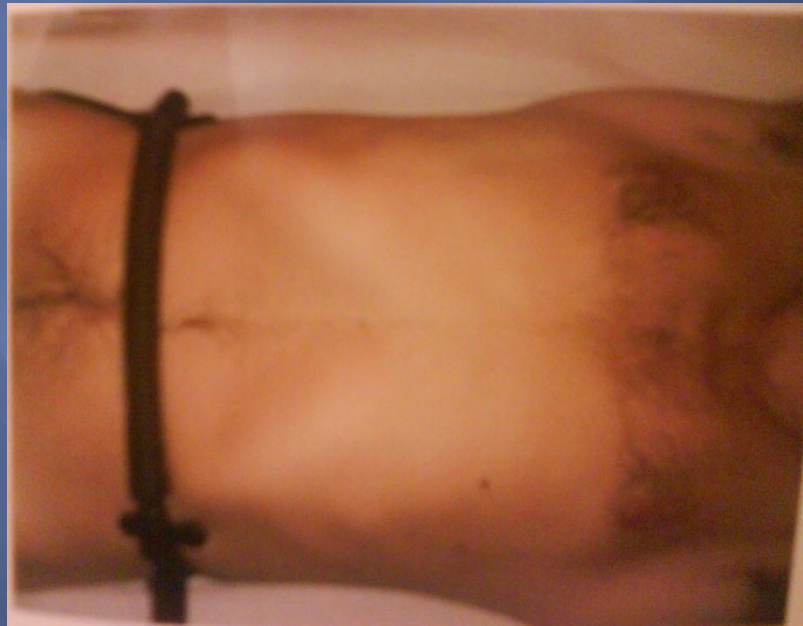
tà





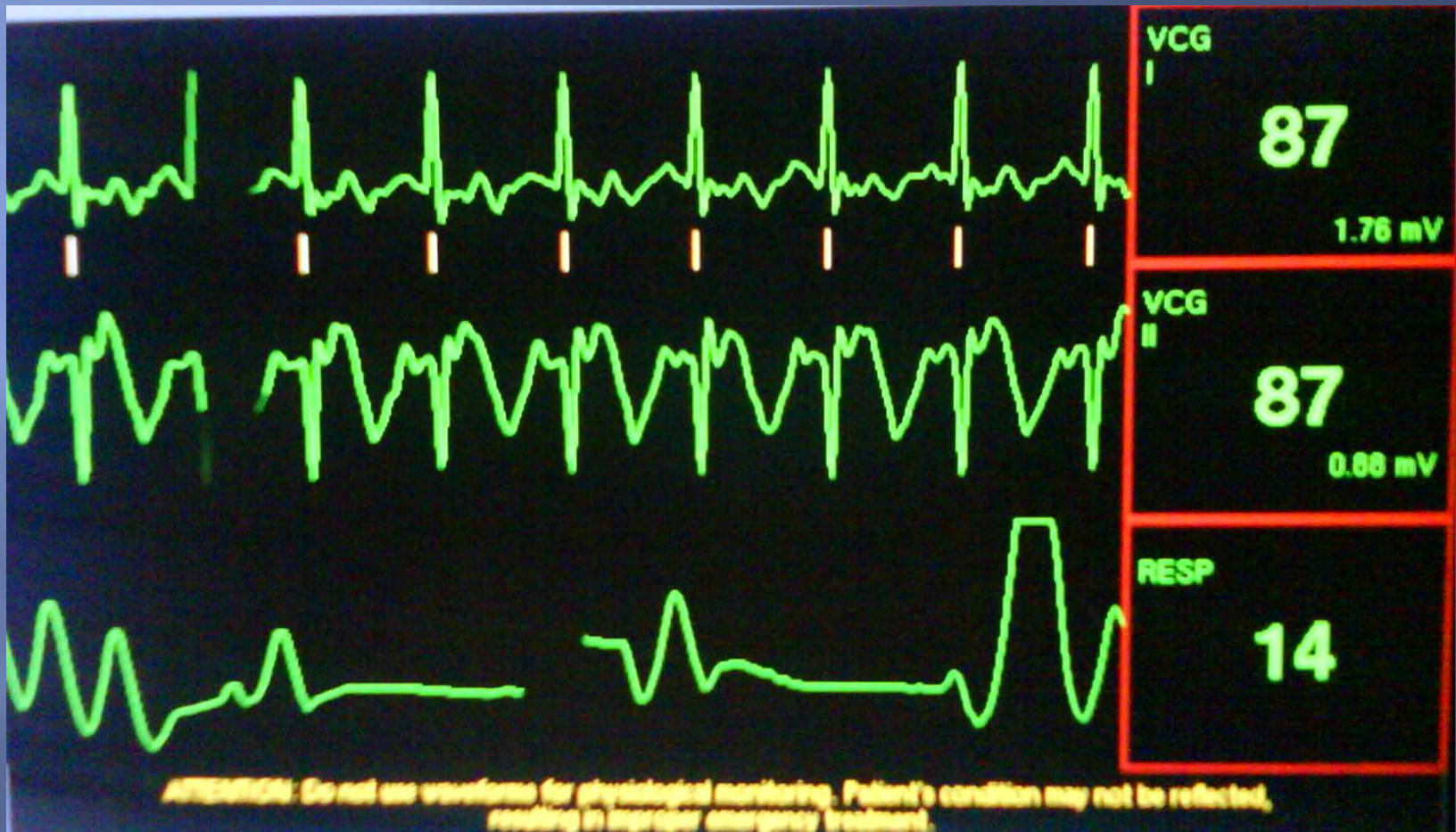## 2. GATING RESPIRATORIO

- ❖ Utilizzo brevi tempi di acquisizione (10-15")
- ❖ Monitoraggio apnee tramite apposita "fascia" espandibile intorno al torace



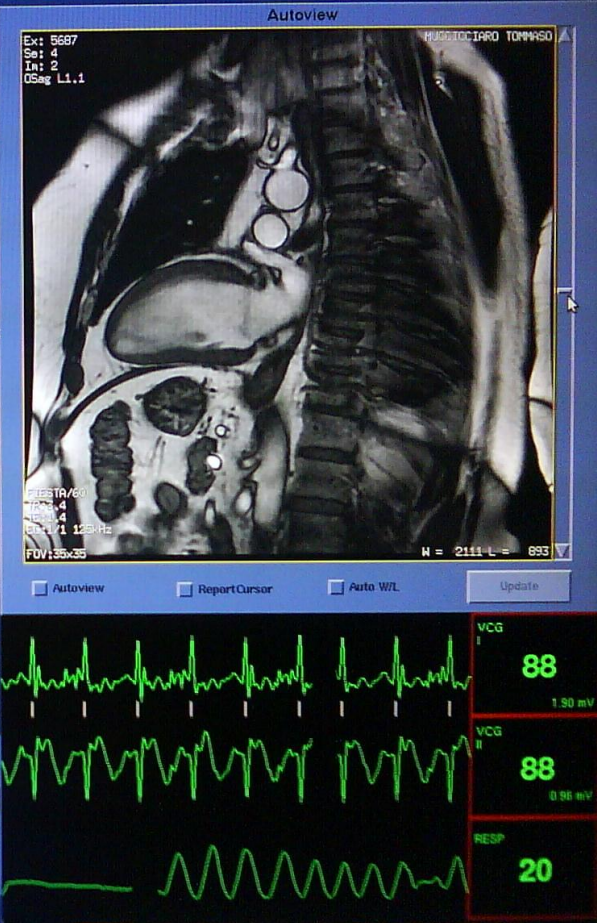
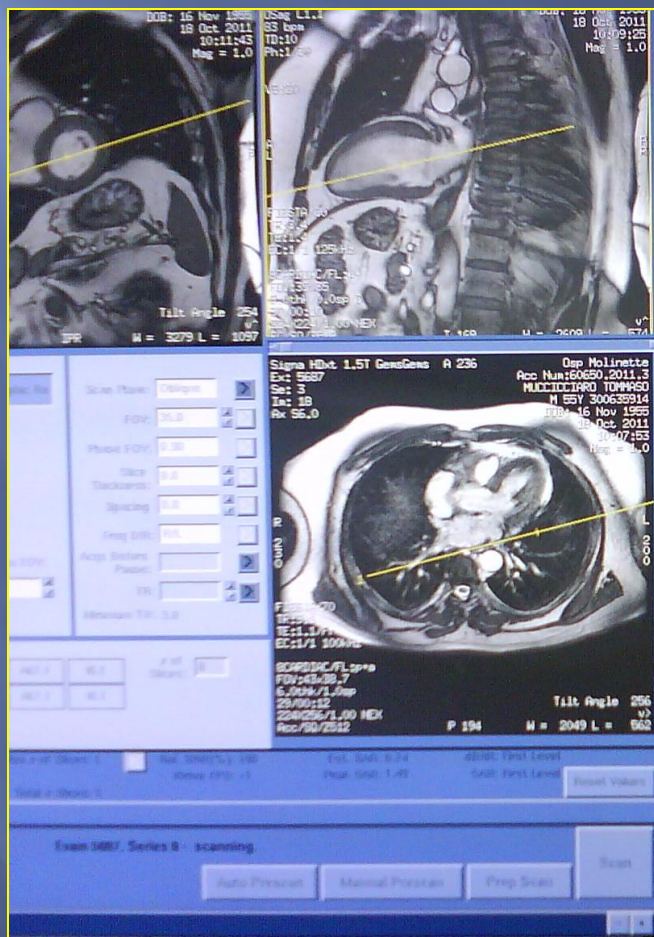
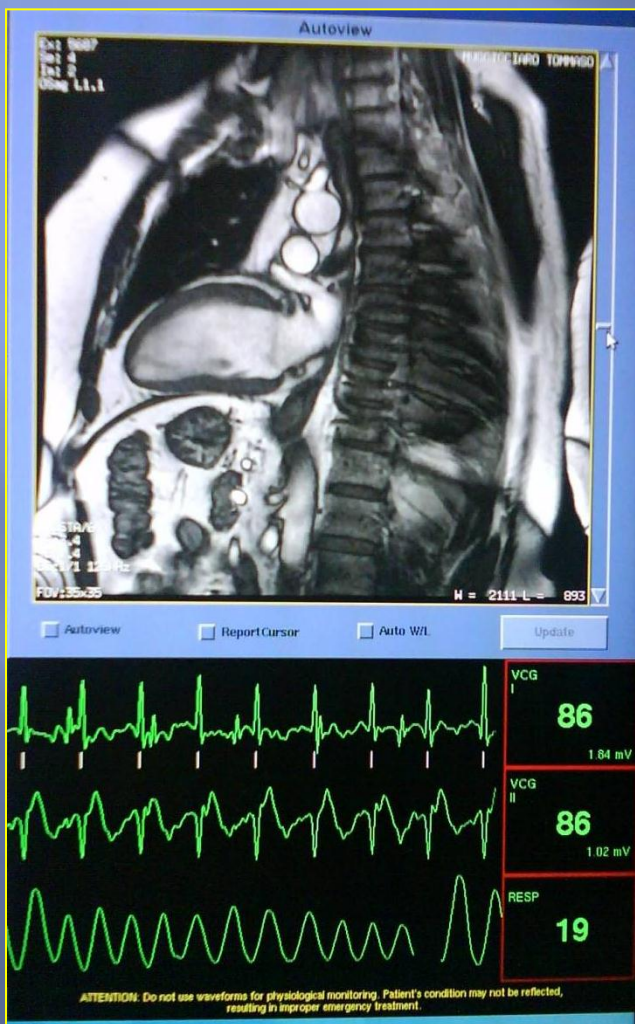


# INDISPENSABILE



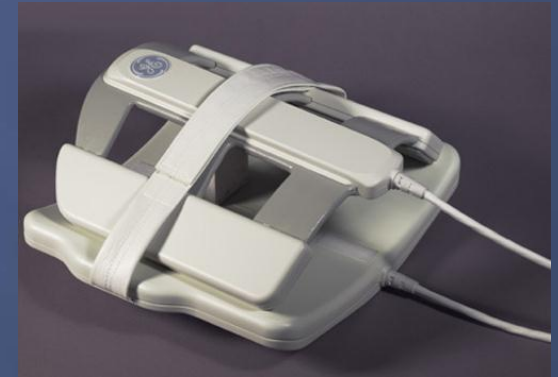

# ACQUISIZIONE IN APNEA E CARDIOSINCRONIZZAZIONE



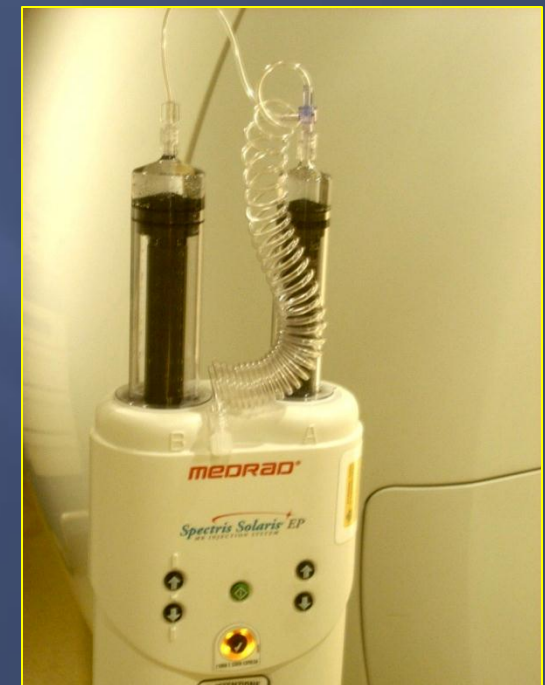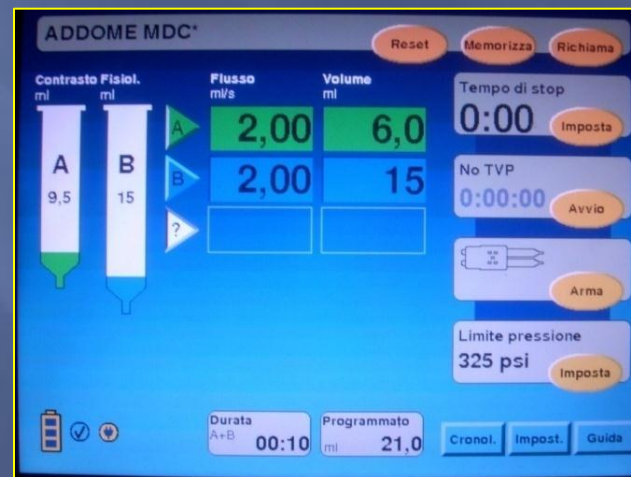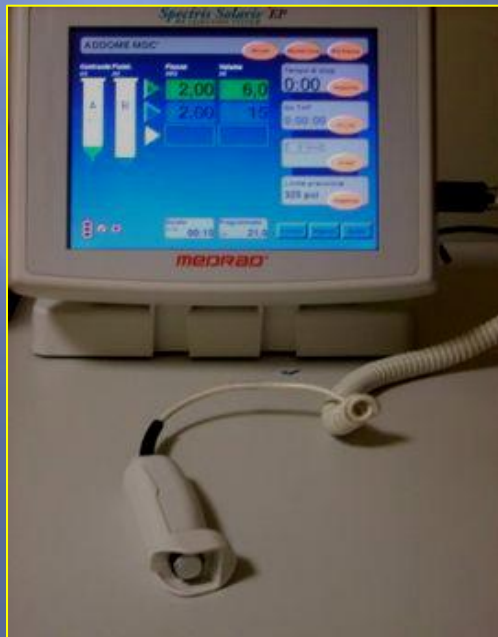
## 3. POSIZIONAMENTO BOBINA

- ❖ Paz denudato
- ❖ DO supino
- ❖ Bobina dedicata
- ❖ Cuore al centro della bobina



## 4. MEZZO DI CONTRASTO

- ❖ GADOBUTROLO (Gadovist 1,0 mmol/ml)
- ❖ adeguato accesso venoso
- ❖ Utilizzo di iniettore automatico a doppia siringa





INFERMIERE

T.R.M.

- Al momento dell'esecuzione dell'esame è necessario lasciare nello spogliatoio tutti gli oggetti metallici  
Togliere lenti a contatto, protesi dentarie



- valutare valori di creatininemia e e-GFR

- Diatesi allergica





# REAZIONE A MDC



Su base ANAFILATTOIDE

- lieve - moderata 1:5000
- severe 1:250000-300000



NSF

Rischio di fibrosi sistemica  
nefrogenerica



***Premedicazione e/o profilassi***





# SEQUENZE

NON  
CONTRASTOGRAFICHE

CONTRAST





# NON CONTRASTOGRAFICHE

- **BLACK BLOOD**
- **BRIGHT BLOOD**
- **PC**
- **IR TRIPLE T2 (STIR)**



NON  
CONTRASTOGRAFICHE

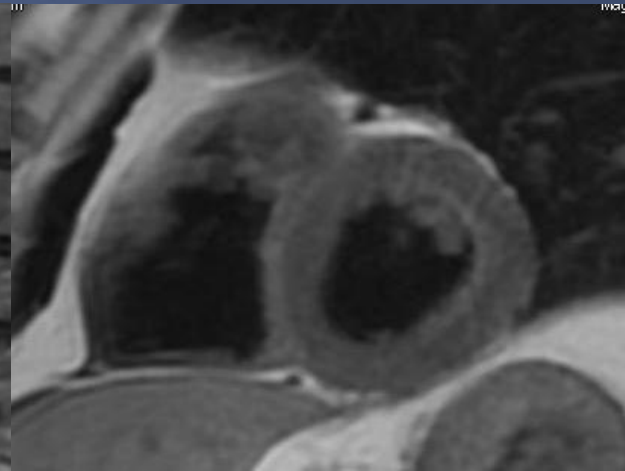
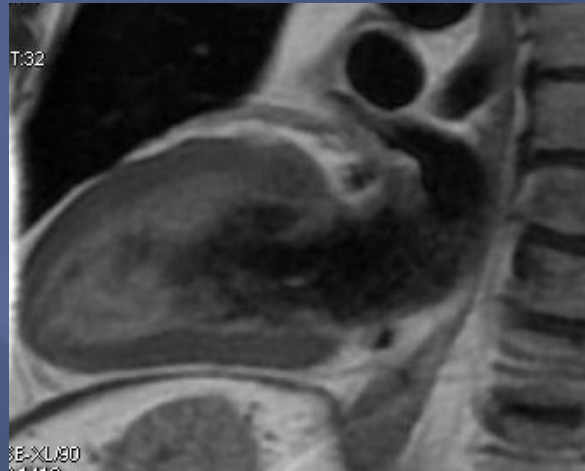
## ➤ A SANGUE NERO (*Black Blood*)

Seq MORFOLOGICA (IR-FSE)

Elevata risoluzione di contrasto e spaziale

1 acquisiz 1 immagine

Possibilita' di acquisiz con tecnica fat sat e dopo somministrazione di mdc e.v.





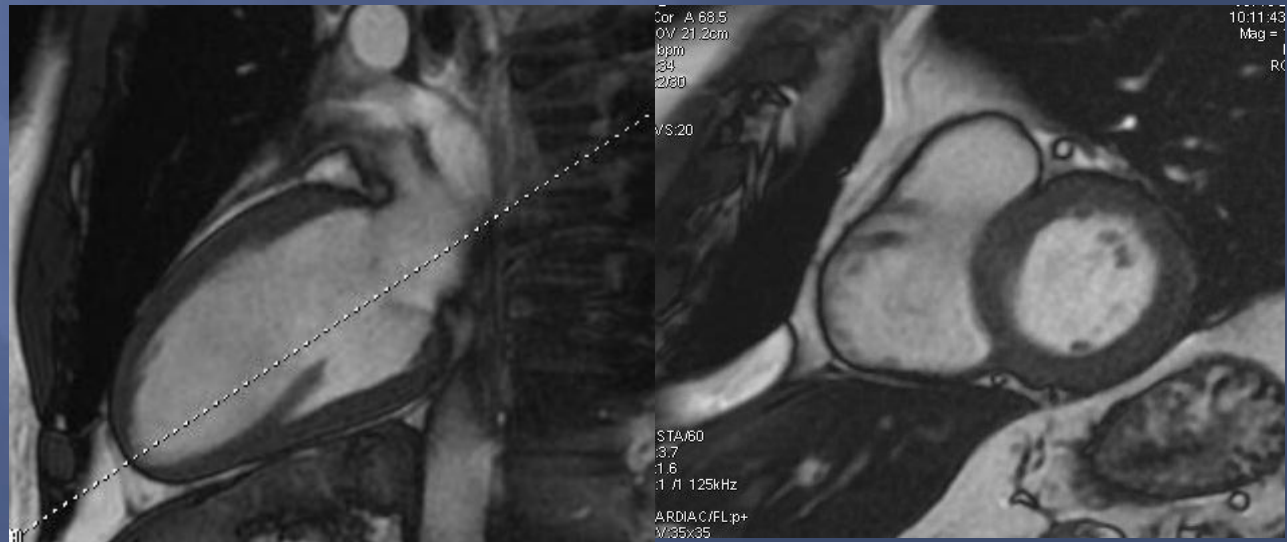
NON  
CONTRASTOGRAFICHE

➤ **A SANGUE BIANCO (Bright Blood)**

**Seq FUNZIONALI (SSFP-Fiesta)**

**Elevato contrasto tra sangue e miocardio**

**1 acquisiz 30 immagini dello stesso strato ma  
in fasi successive di contrazione del cuore  
(circa 10")**





GE MEDICAL SYSTEMS  
 Signa HDxt GemsGems  
 Ex: 5687/60650.2011.3  
 Se: 7  
 Im: 1  
 O Cor A 51.5  
 DFOV 35.0cm  
 83 bpm  
 TD:10  
 Ph:1/30

SAL

Osp Molinette  
 MUCCICCIARO TOMMASO  
 M55Y/Nov 16 1955  
 300635914  
 Oct 18 2011  
 10:14:31 AM  
 Mag = 1.00  
 FL:  
 ROT:

*Cardiology*

VS:20

R  
P  
S

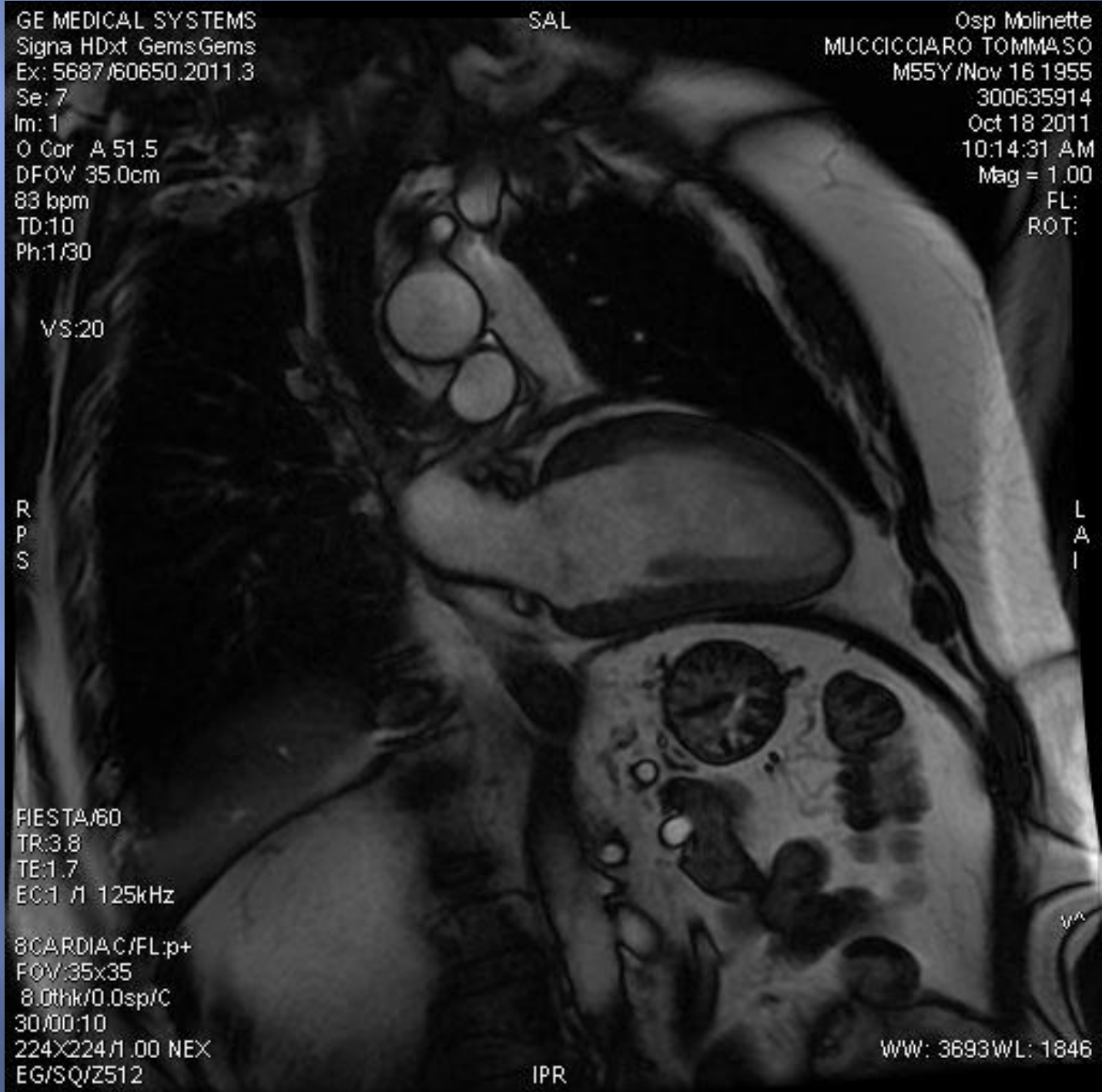L  
A  
I

FIESTA/60  
 TR:3.8  
 TE:1.7  
 EC:1 /1 125kHz

8CARDIAC/FL.p+  
 FOV:35x35  
 8.0thk/0.0sp/C  
 30/00:10  
 224x224/1.00 NEX  
 EG/SQ/Z512

IPR

W/W: 3693/WL: 1846



# Advances in Cardiovascular Arrhythmies and Great Innovations in Cardiology



GE MEDICAL SYSTEMS  
Signa HDxt GemsGems  
Ex: 5687/60650.2011.3  
Se: 18  
Im: 61+C  
0 Sag R.0.1  
DFOV 35.0cm  
83 bpm  
TD:10  
Ph:1/30

SLP

Osp Molinette  
MUCCICIARO TOMMASO  
M55Y/Nov 16 1955  
300635914  
Oct 18 2011  
10:44:37 AM  
Mag = 1.00  
FL:  
ROT:

VS:20

A  
L  
S

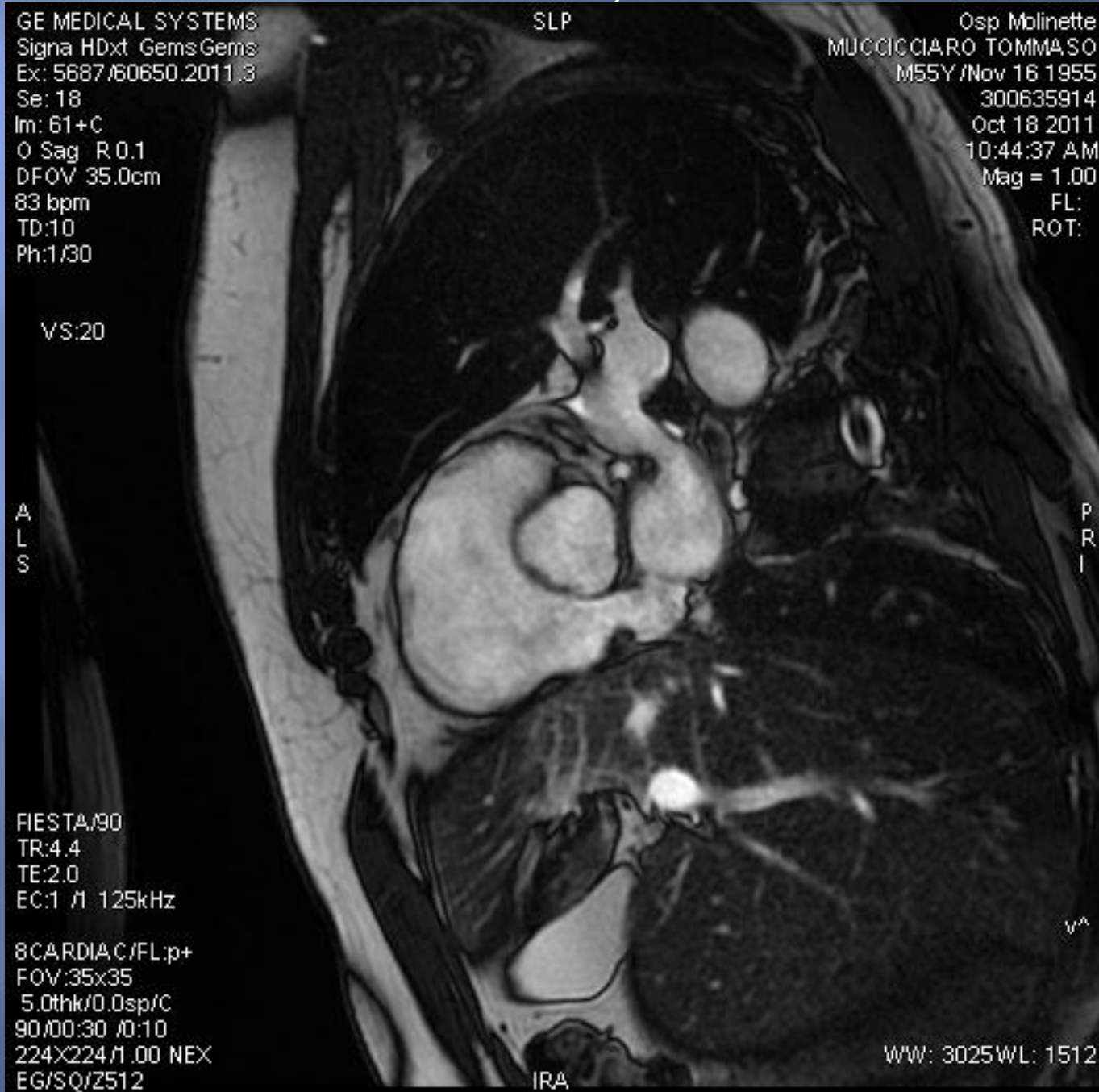
P  
R  
I

FIESTA/90  
TR:4.4  
TE:2.0  
EC:1 /1 125kHz

8CARDIAC/FL:p+  
FOV:35x35  
5.0thk/0.0sp/C  
90/00:30 /0:10  
224x224/1.00 NEX  
EG/SQ/Z512

IRA

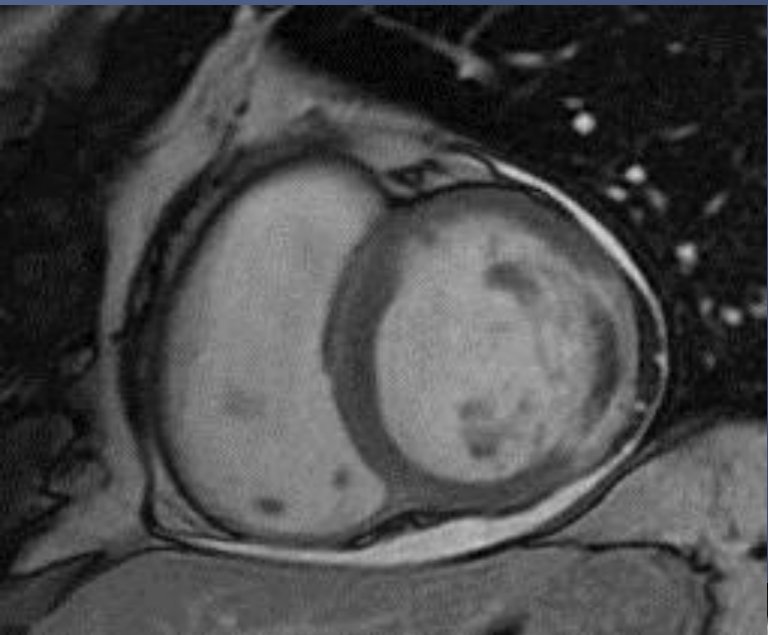
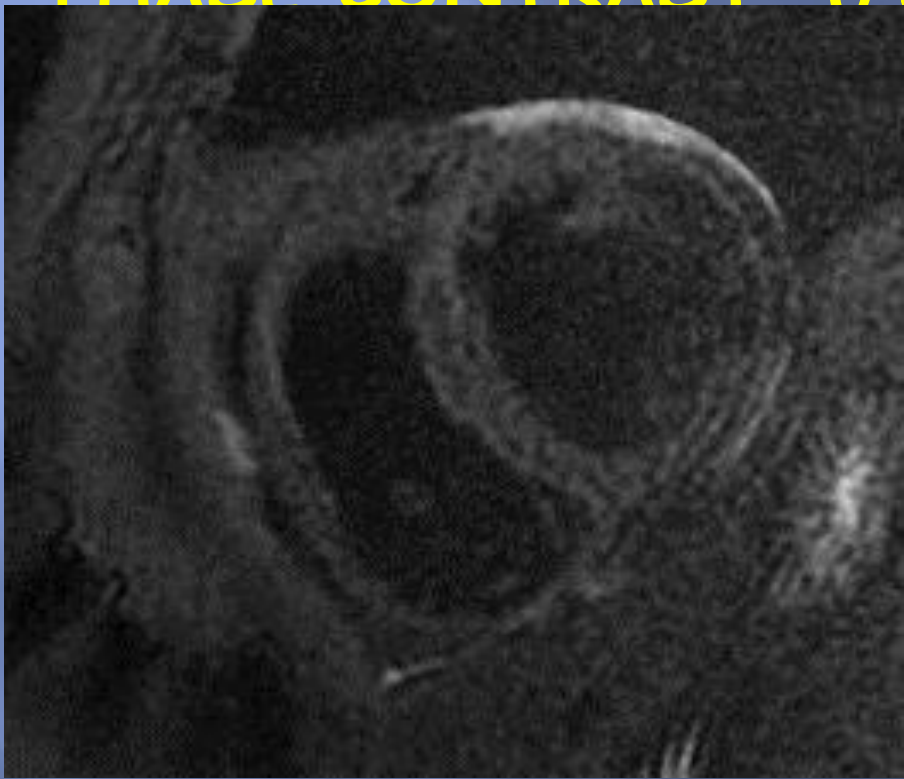
WW: 3025WL: 1512





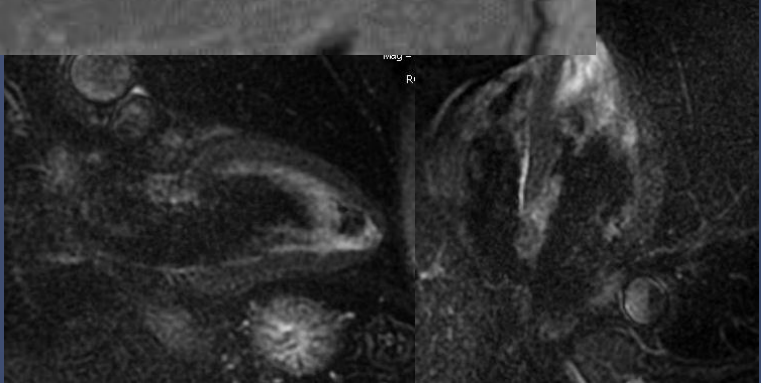
NON  
CONTRASTOGRAFICHE

➤ PHASE CONTRAST (PC)



➤ STIR

seq IR-FSE T2 con fat sat  
iperintensità edema





# STUDIO DELLA FUNZIONE

La CINE-RM permette lo studio qualitativo e quantitativo della funzionalità cardiaca

GAIOBALE e REGIONALE



- ✓ FE: indice della contrattilità del cuore
- ✓ Massa cardiaca



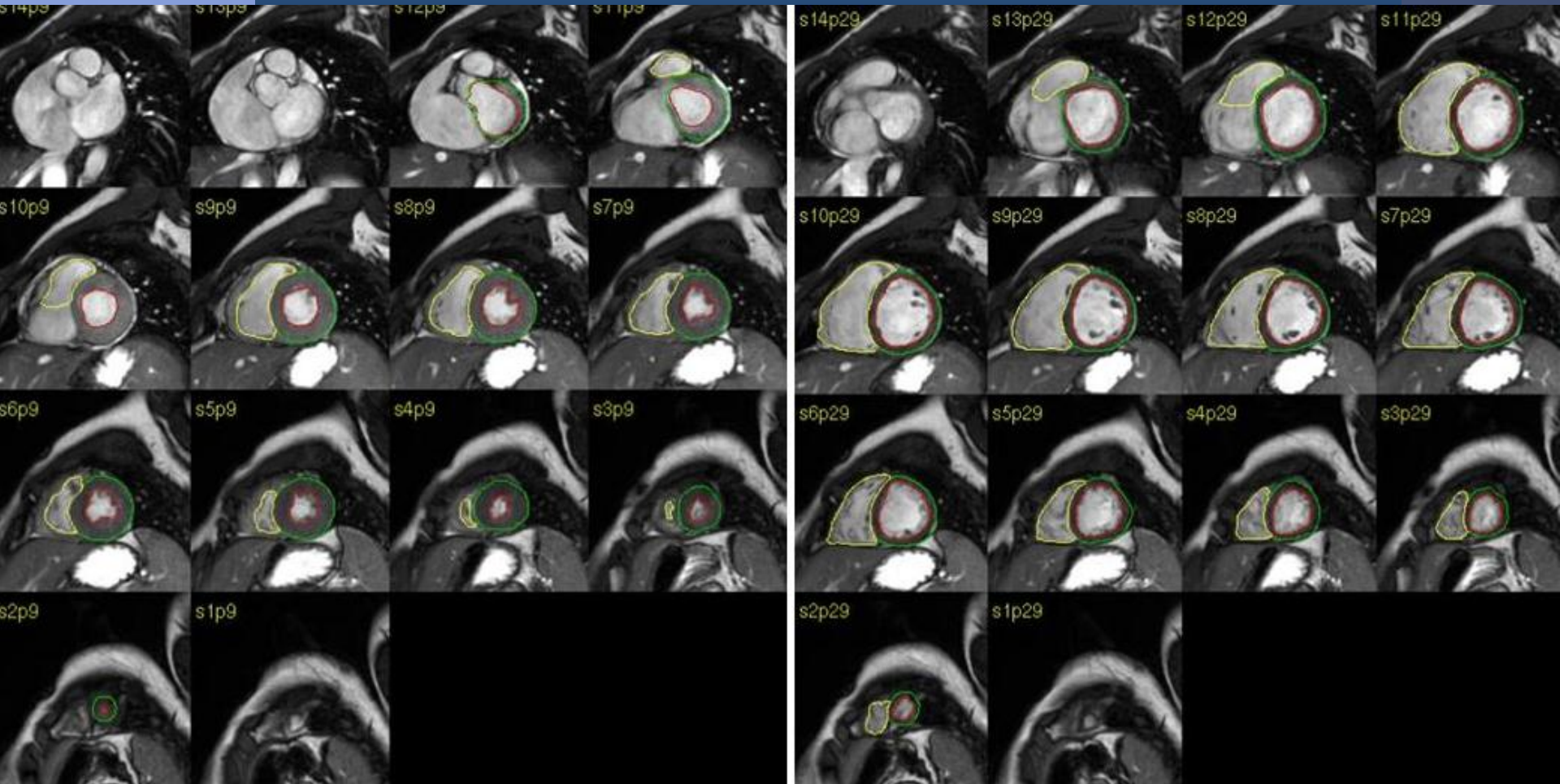
Analisi contrattilità:

- ✓ Spessore di parete, ispessimento e movimento





# STUDIO DELLA FUNZIONE



Metodo di Simpson---  $Vol = \sum A(AC) \times Th$  -  $M_{mio}(gr) = (V_{ep} - V_{en}) \times 1050$   
 $FE = (Vol_{telediastolico} - Vol_{telesistolico}) \times 100 / Vol_{Telediastolico}$



# CONTRAST

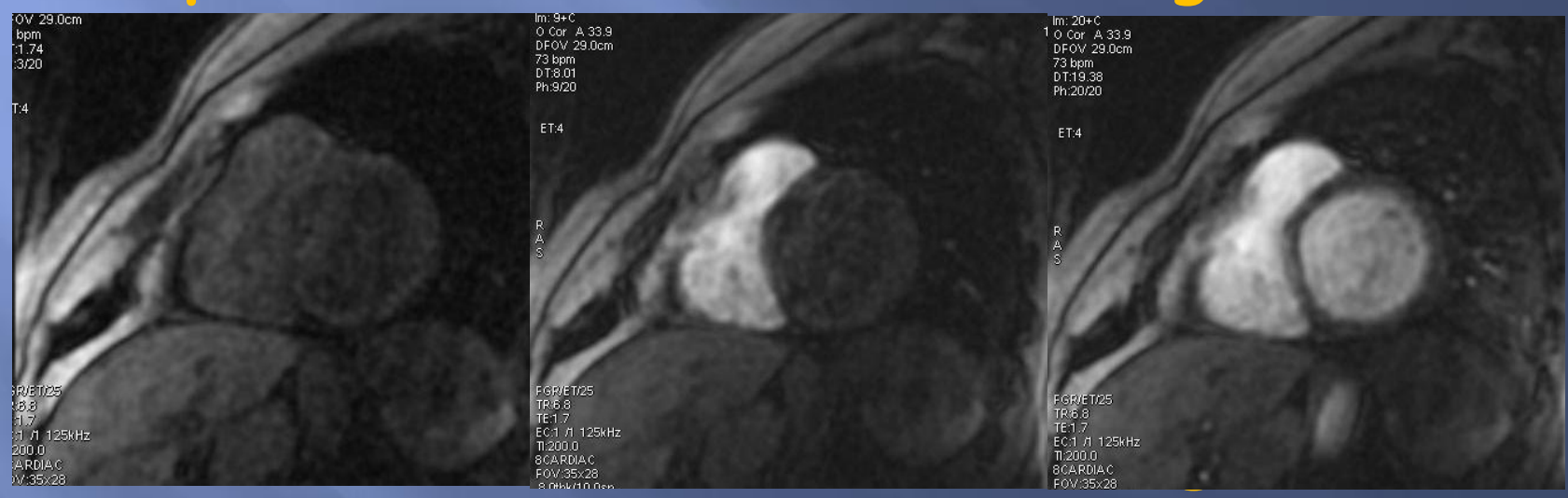
- **PERFUSIONE**
- **LATE ENHANCEMENT (LE o DE)**
- **ANGIO 3D**
- **BB con e senza FAT SAT**



CONTRAST

# ➤ PERFUSIONE FGRE-T1

✓ Acquisizione di 3 strati in un singolo battito



Permette di identificare difetti di perfusione nel territorio di distribuzione del ramo coronarico occluso

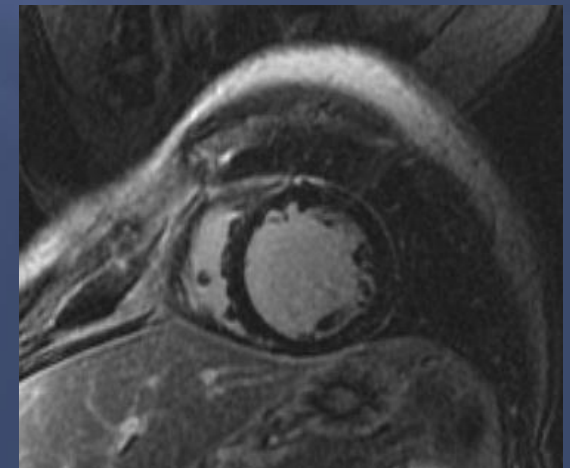
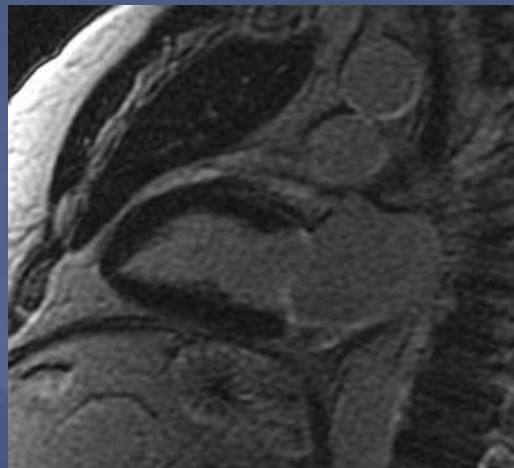


CONTRAST

## ➤ LATE ENHANCEMENT

- ✓ IR-FGRE T1 pesate
- ✓ Acquisizione 5-20 min dopo iniezione mdc
- ✓ Acquisizione in 2C, 4C, AC e LVOT

Esaltano accumulo di mdc nel tessuto necrotico e/o flogistico

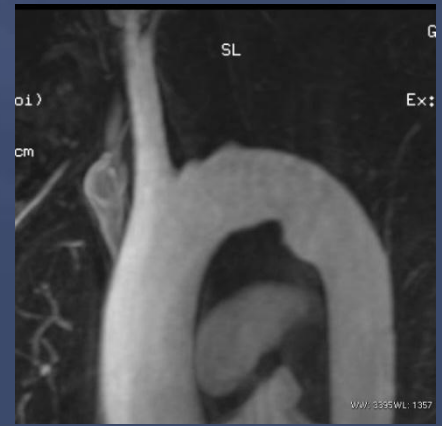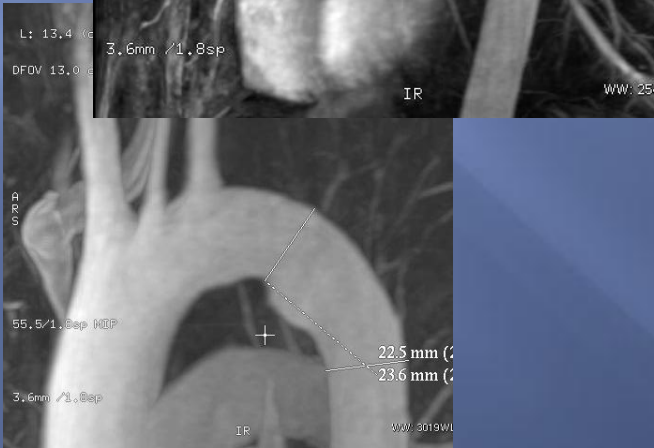
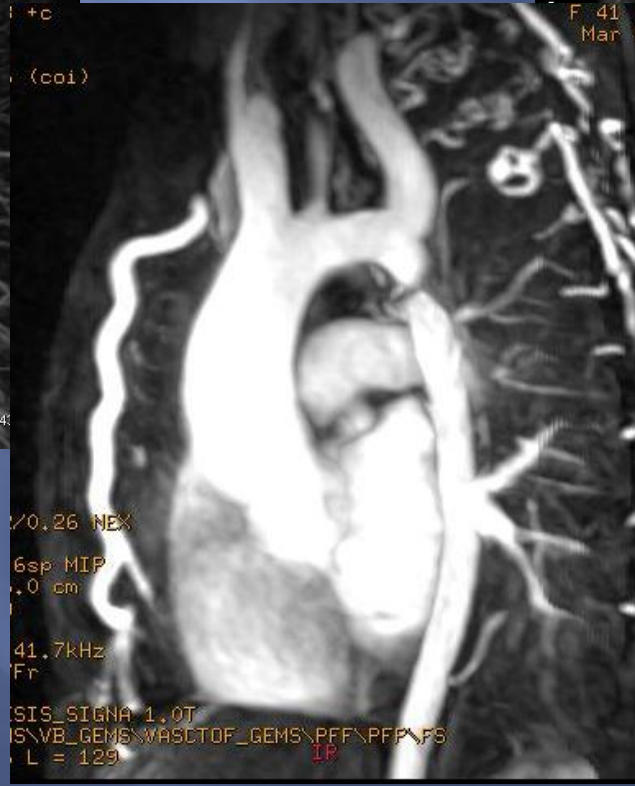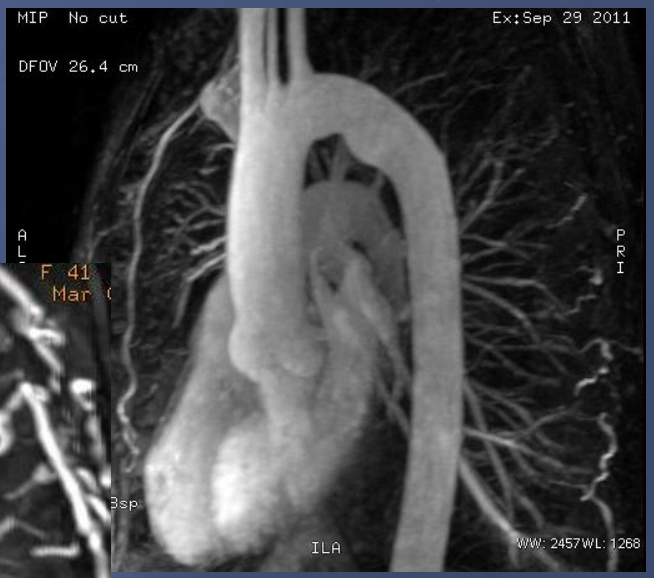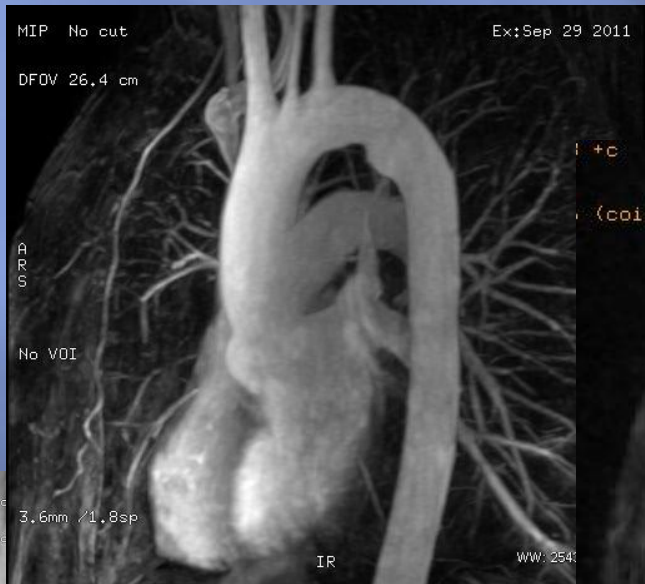




# ➤ ANGIO 3D

CONTRAST

## Acquisizione volumetrica della aorta ascendente



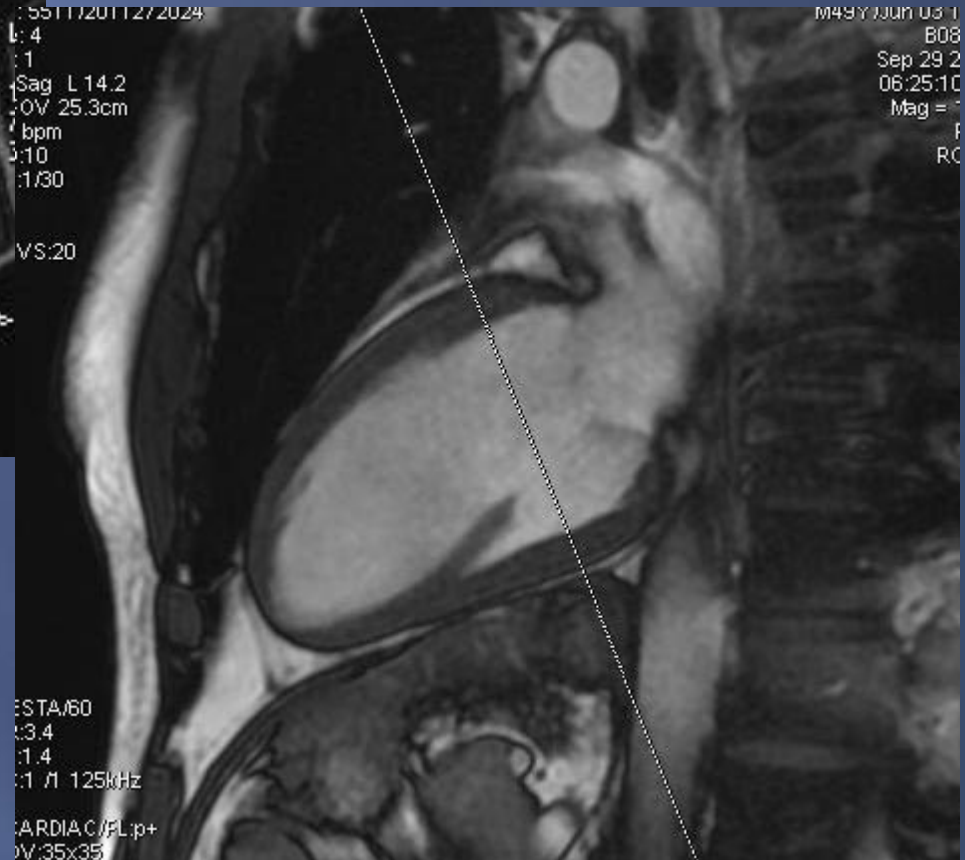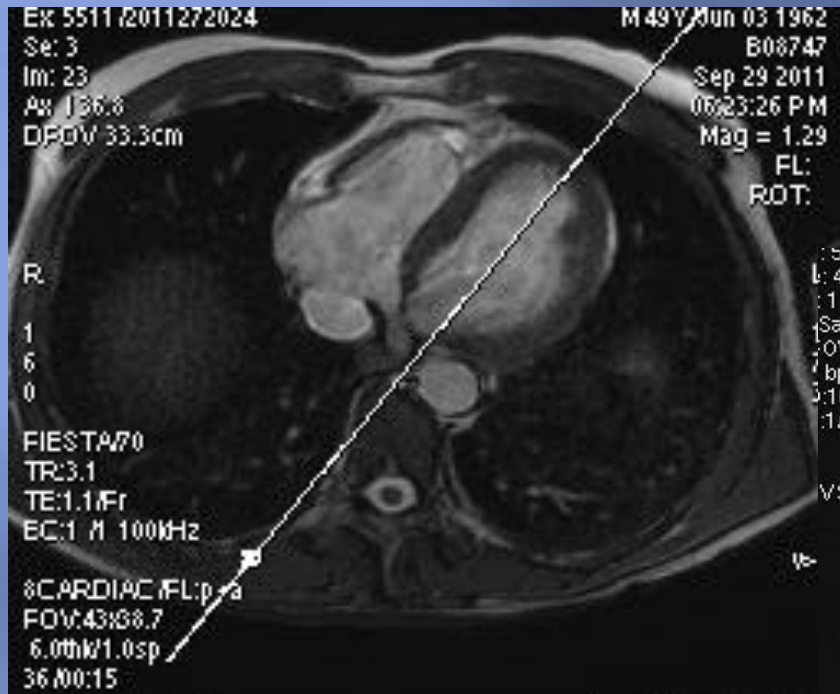


## PIANI DI SCANSIONE

- ASSE LUNGO VERTICALE o 2C
- ASSE CORTO del V SX
- ASSE LUNGO o 4C
- LVOT



# .....per cominciare





# ASSE LUNGO o 4C

17/2011272029  
Se: 4  
n: 1  
Sag L 14.2  
FOV 25.3cm  
bpm  
:10  
:1/30  
VS:20  
ESTA/60  
TR:3.4  
TE:1.4  
EC:1 /1 125kHz  
CARDIAC/FL.p+  
FOV:35x35

Se: 6  
n: 1  
) Ax 134.5  
)FOV 35.0cm  
2 bpm  
TD:10  
Ph:1/30  
VS:20  
ESTA/60  
TR:3.9  
TE:1.7  
EC:1 /1 125kHz  
CARDIAC/FL.p+  
FOV:35x35  
8.0thk/0.0sp/C  
30/00:14  
224x224/1.00 NEX

B087  
Sep 29 20  
06:27:22 I  
Mag = 1.  
FL  
R01  
WW: 3078 WL: 14

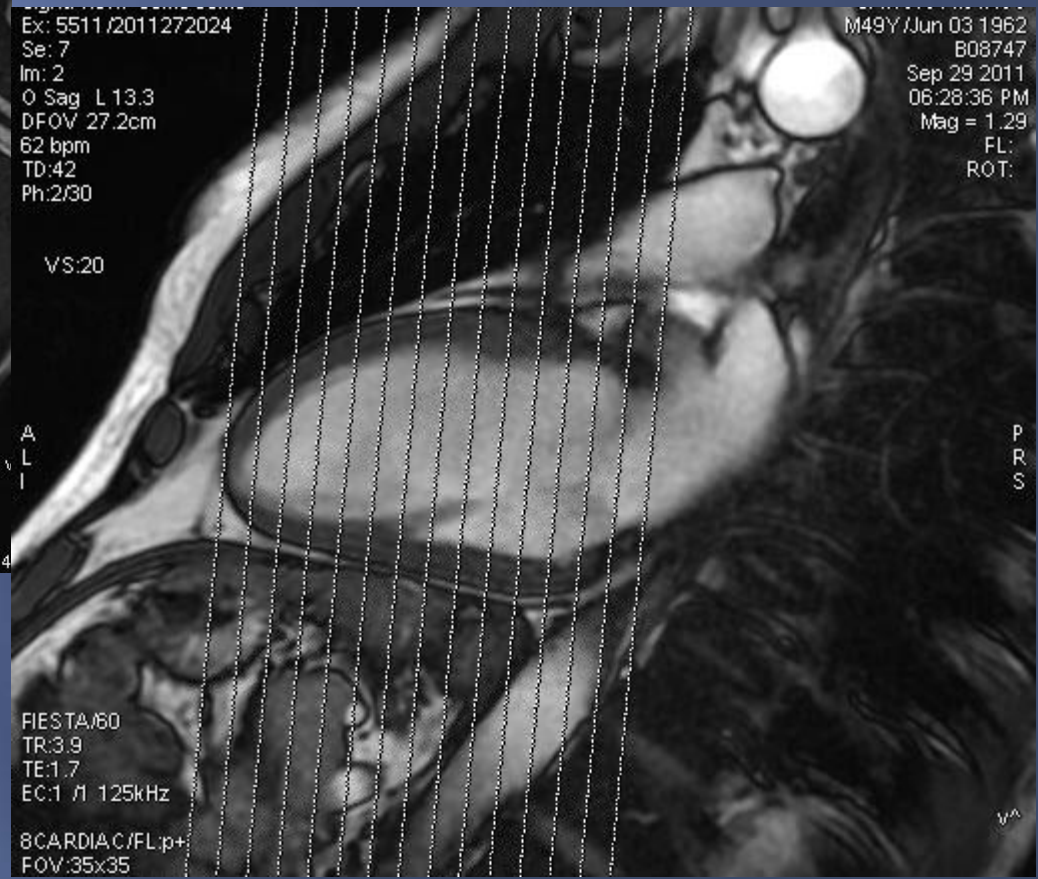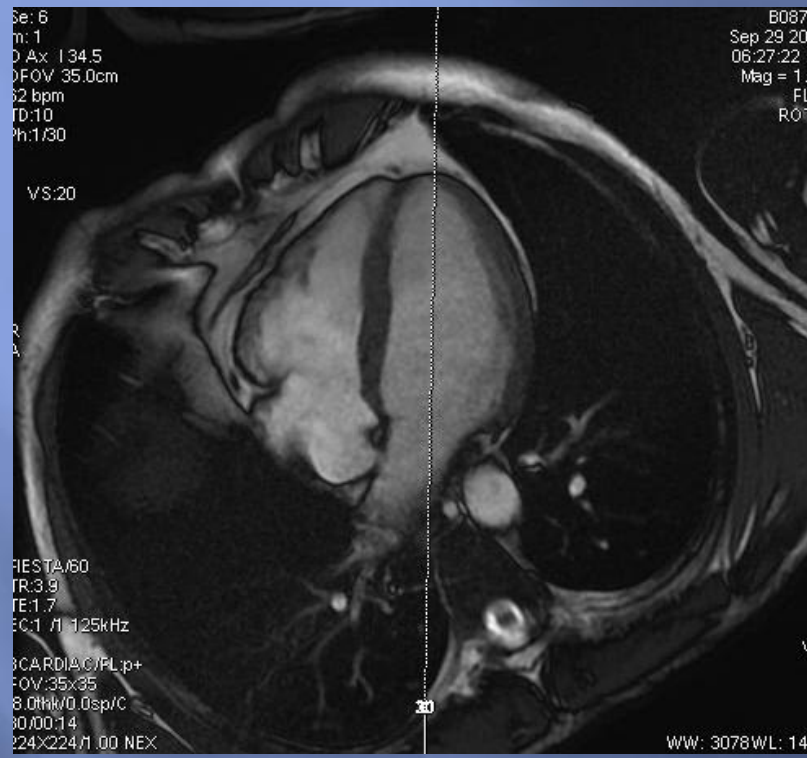
Doc  
Sep 29 20  
06:26:14  
Mag =  
R01

ESTA/60  
TR:3.4  
TE:1.4  
EC:1 /1 125kHz  
CARDIAC/FL.p+  
FOV:35x35



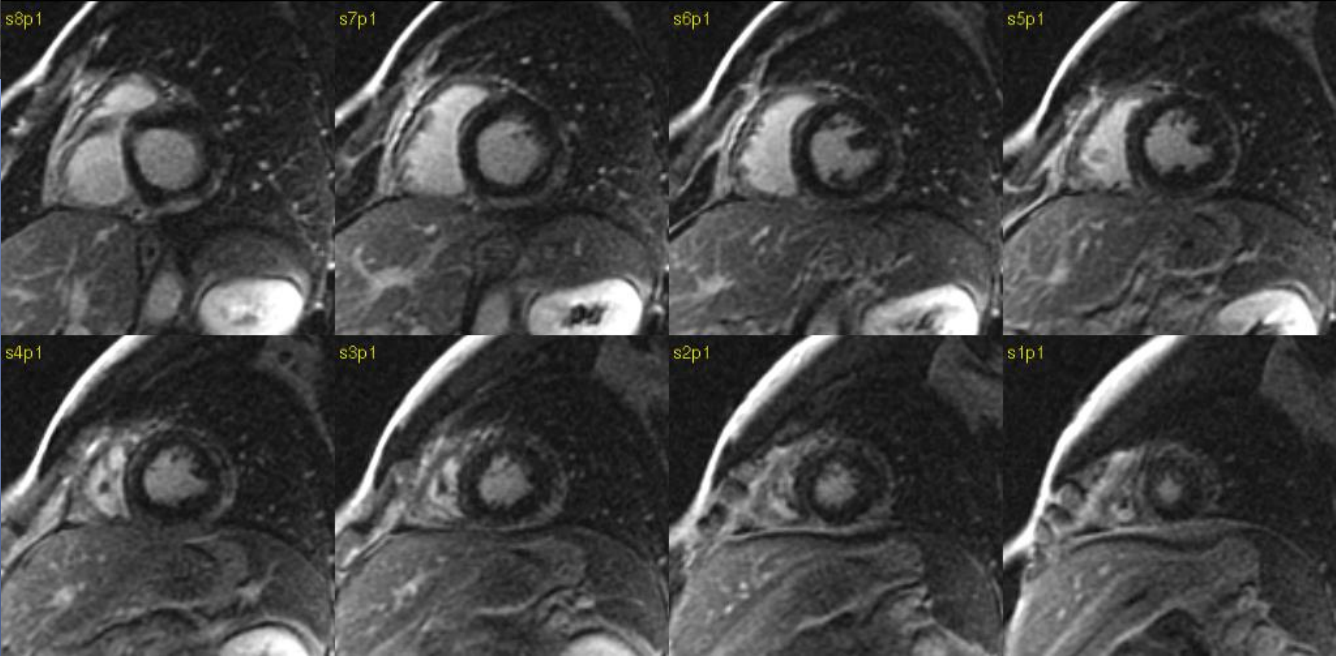
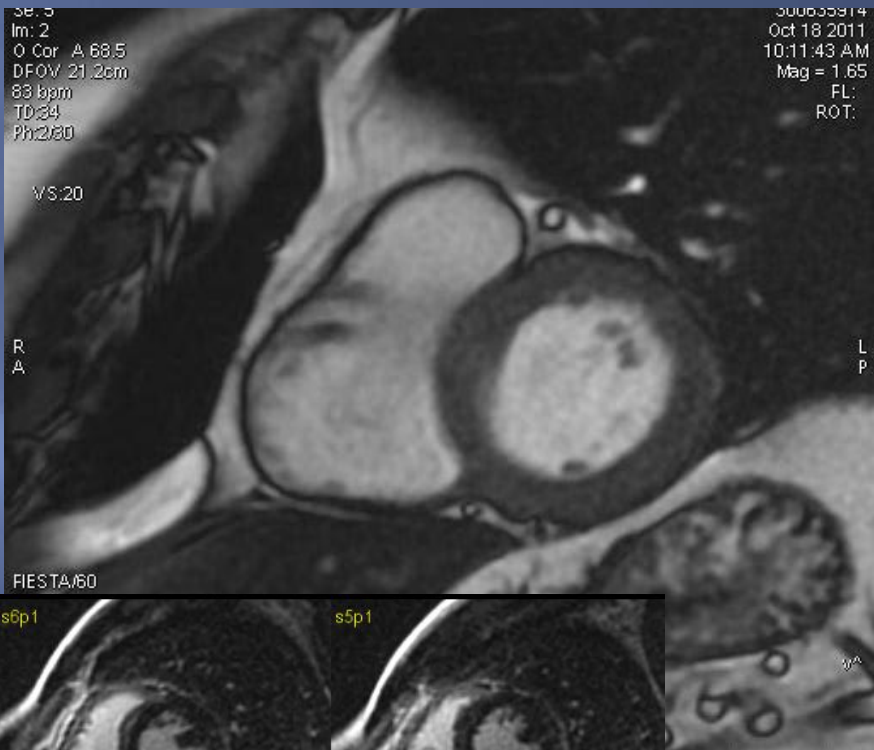


# ASSE LUNGO VERTICALE o 2C





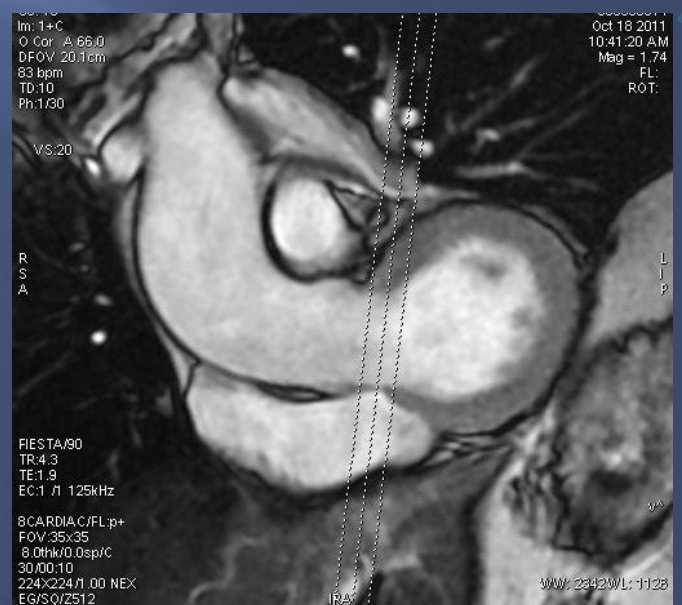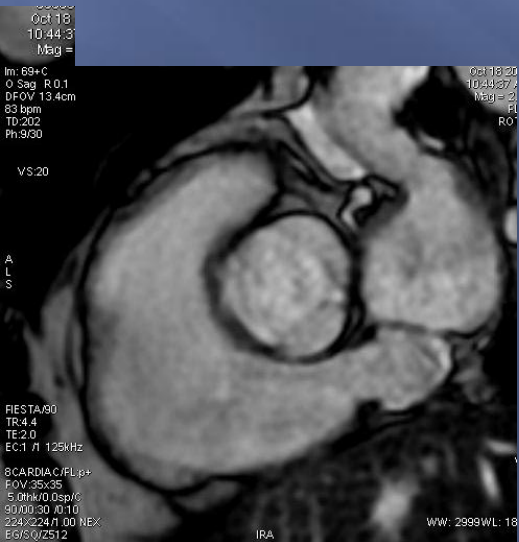
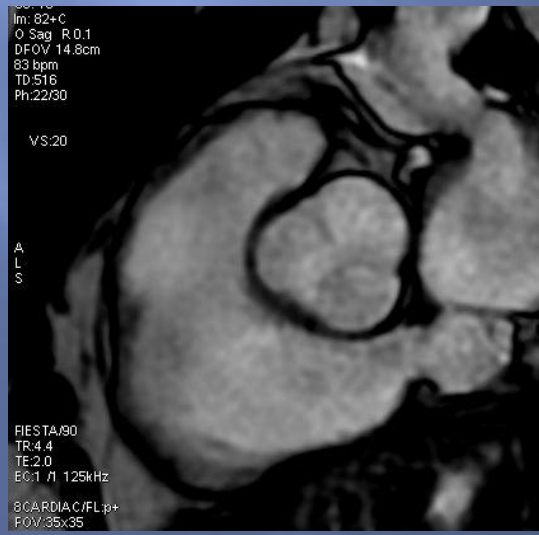
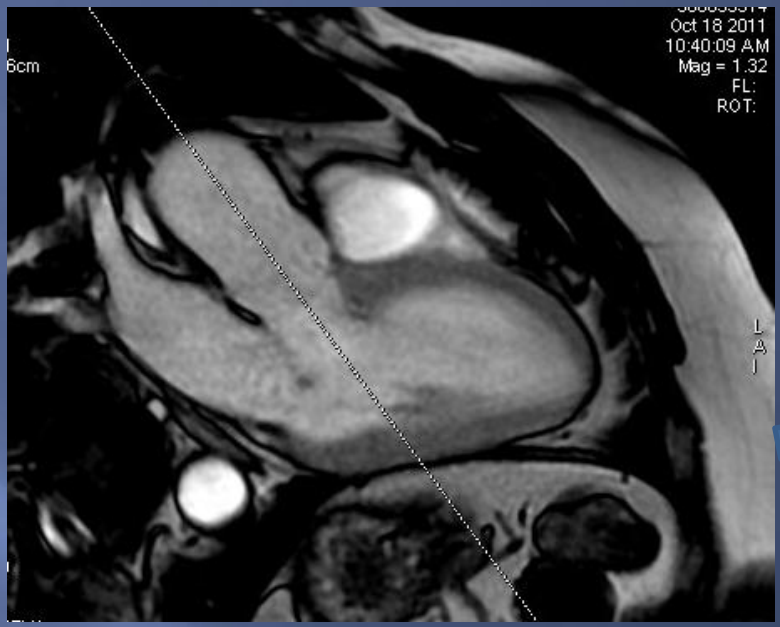
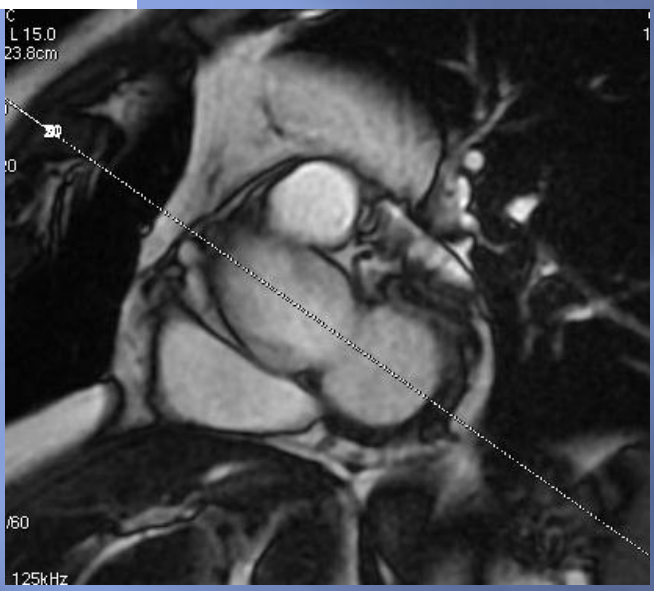
# ASSE CORTO del VSx



FIESTA:60  
TR:3.9  
TE:1.7  
EC:1 /1 125kHz  
BCARDIAC/FL:p+  
FOV:35x35



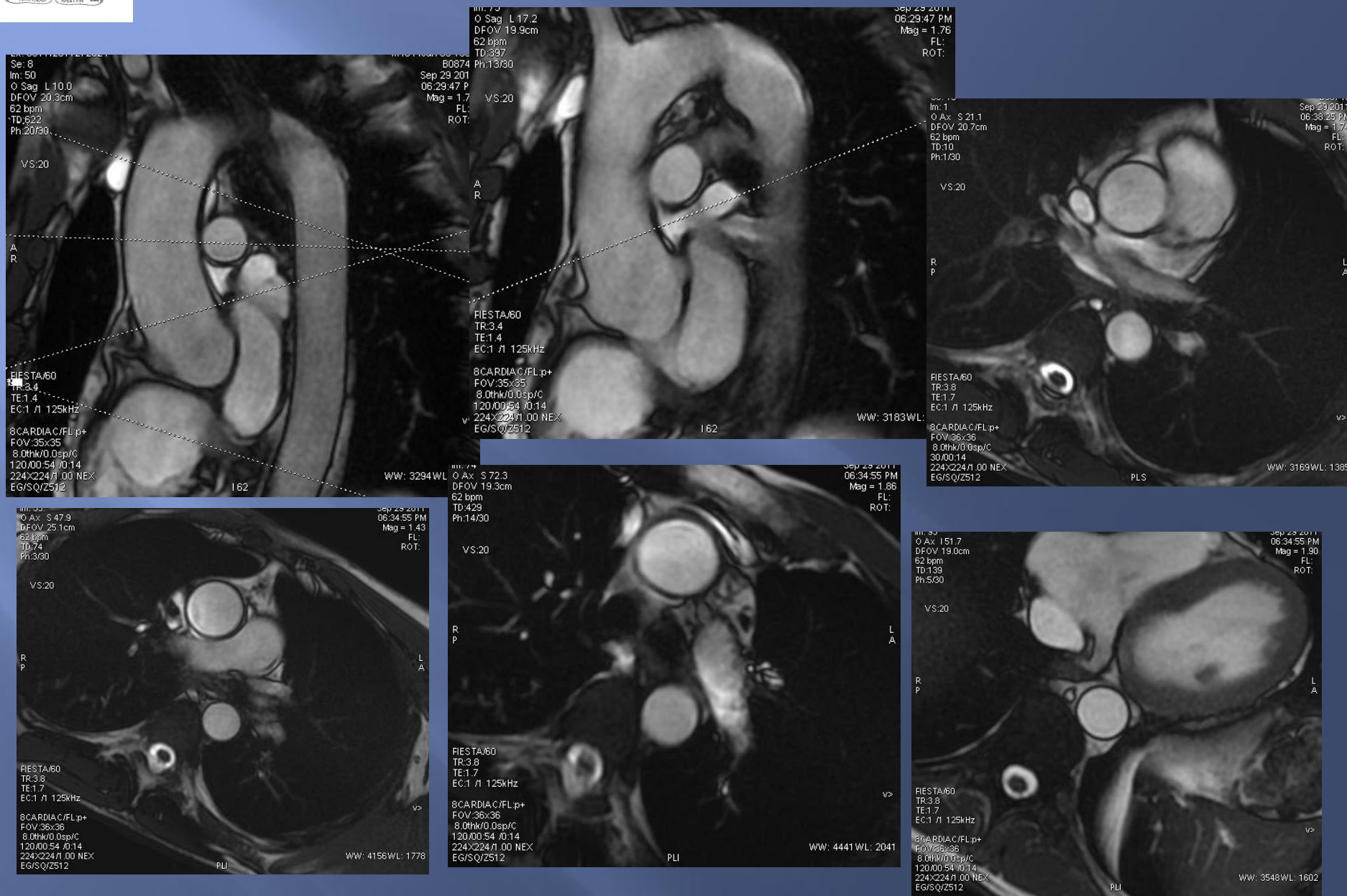
# LVOT



# PIANO VALVOLARE AO



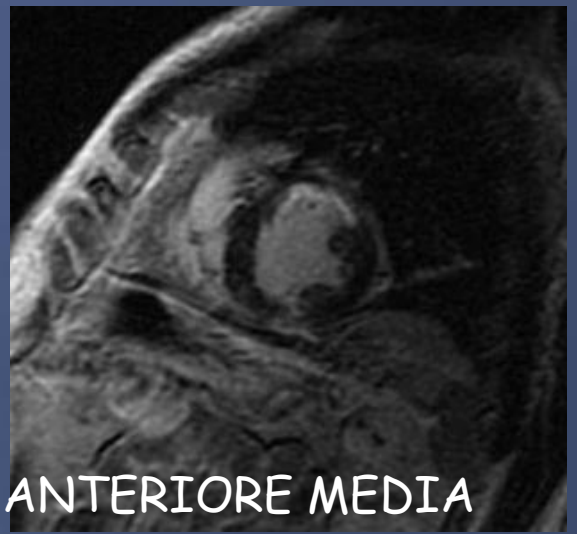
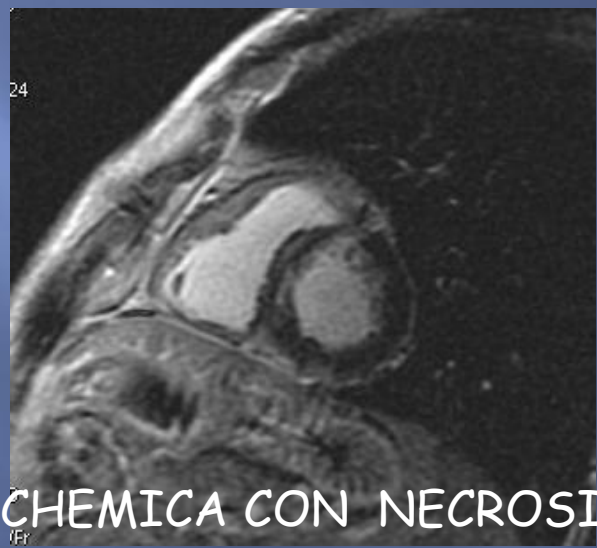
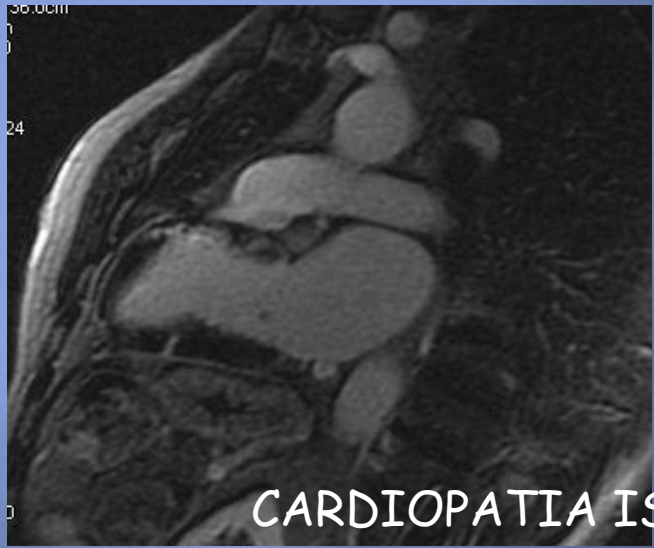
# AORTA TORACICA





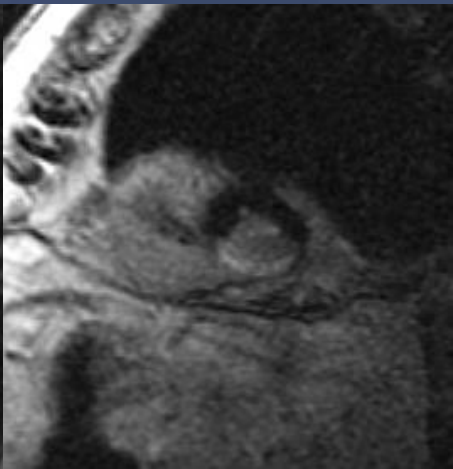
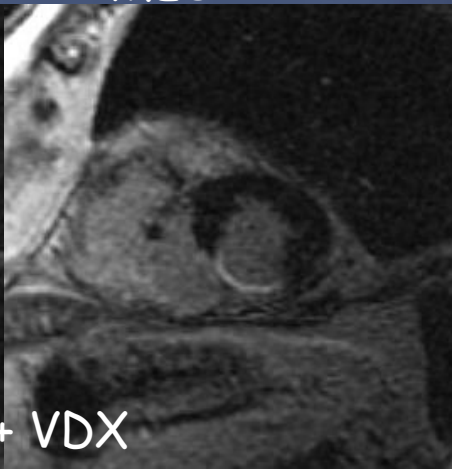
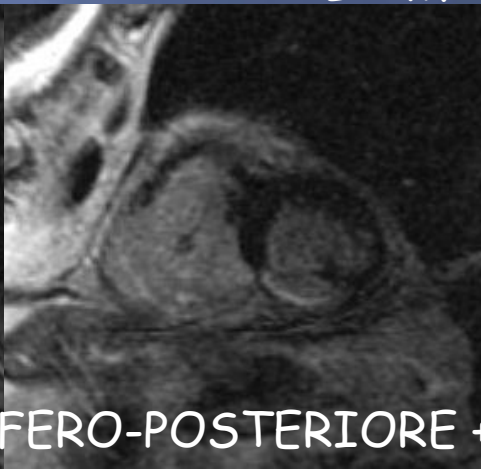
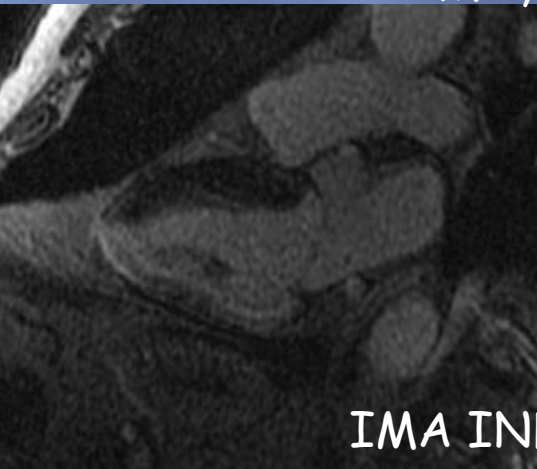
# IMA

UOMO, 67 aa      SOSP DI MIOCARDITE IN CAD



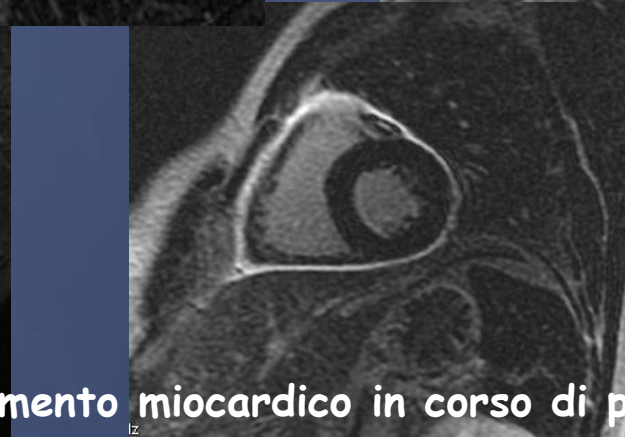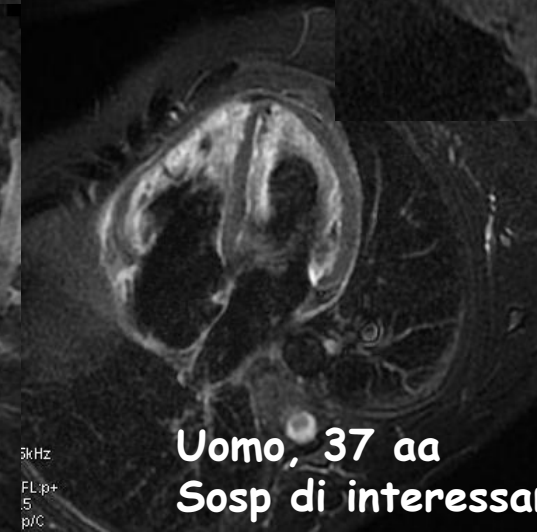
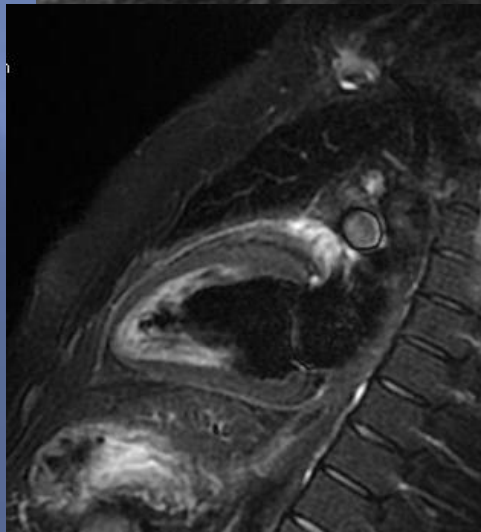
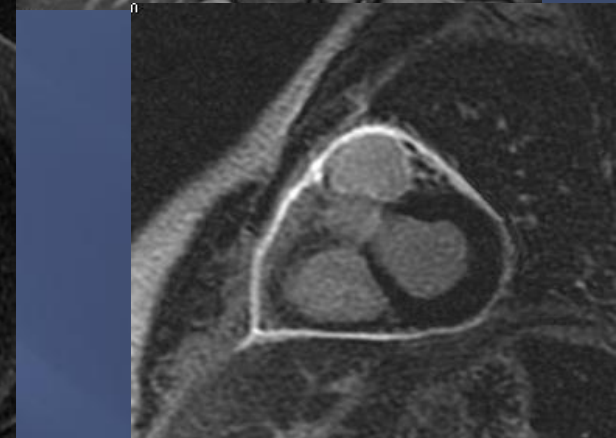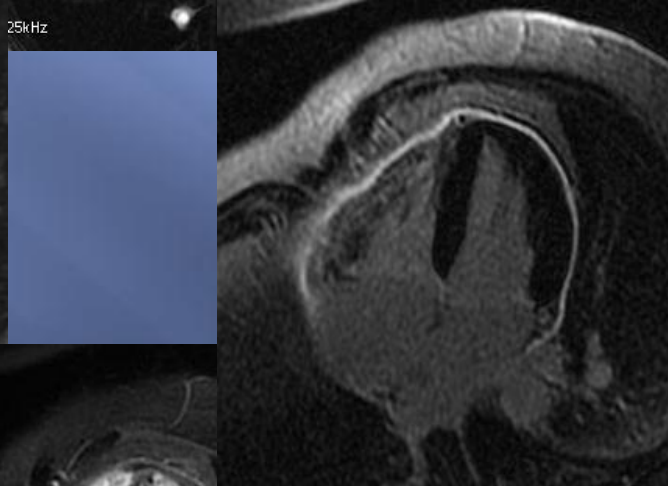
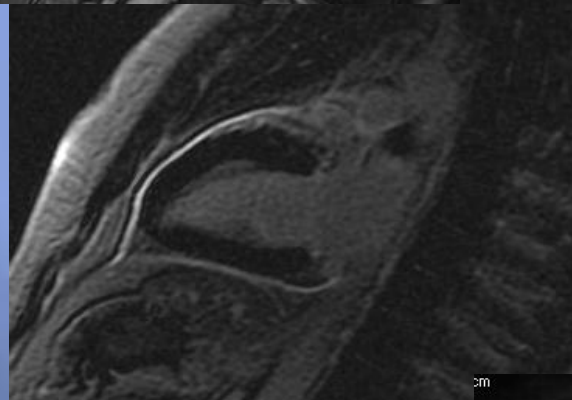
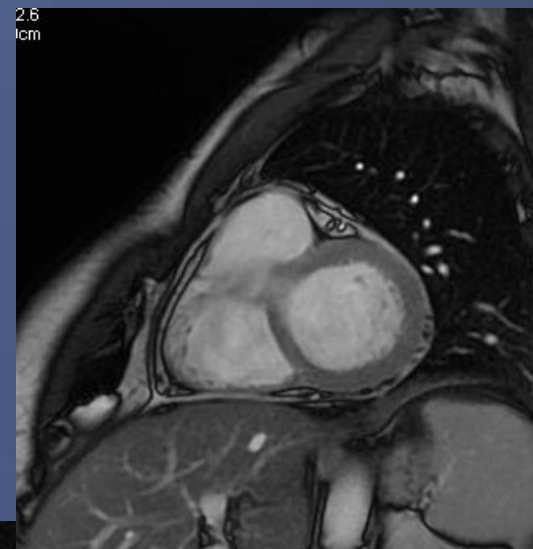
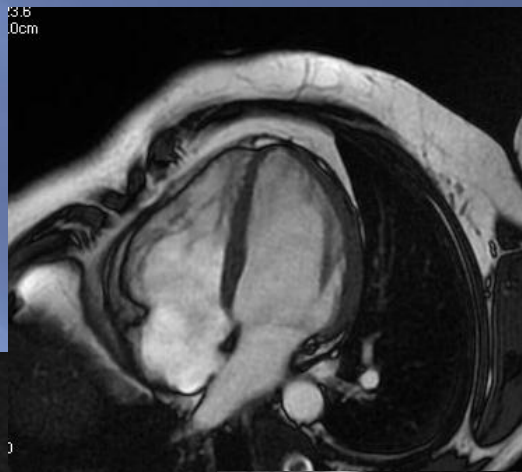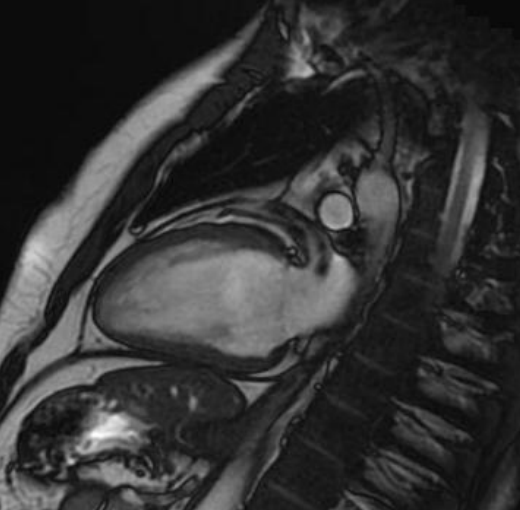
CARDIOPATIA ISCHEMICA CON NECROSI ANTERIORE MEDIA

UOMO, 76 aa      CTRL IMA A 3 MESI



IMA INFERO-POSTERIORE + VDX

# PERICARDITE

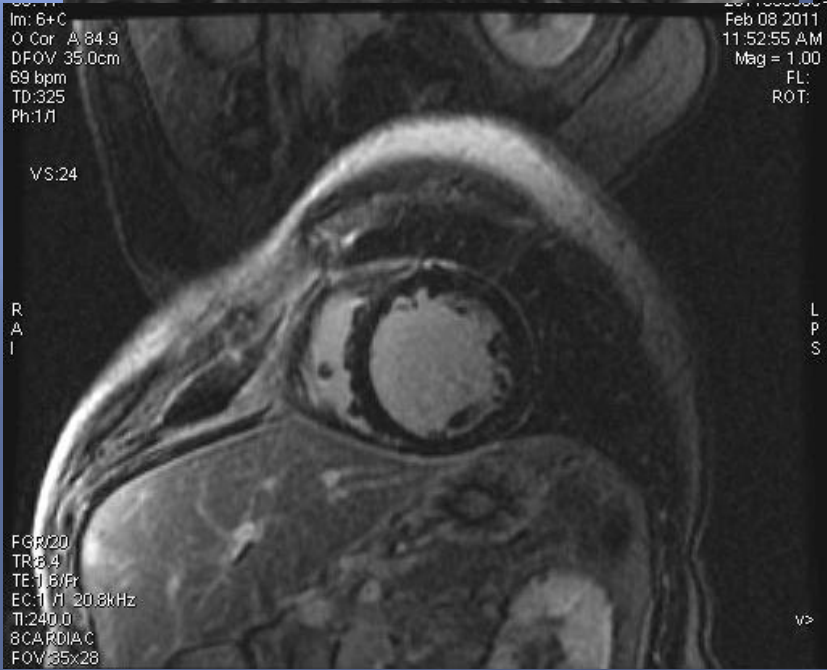
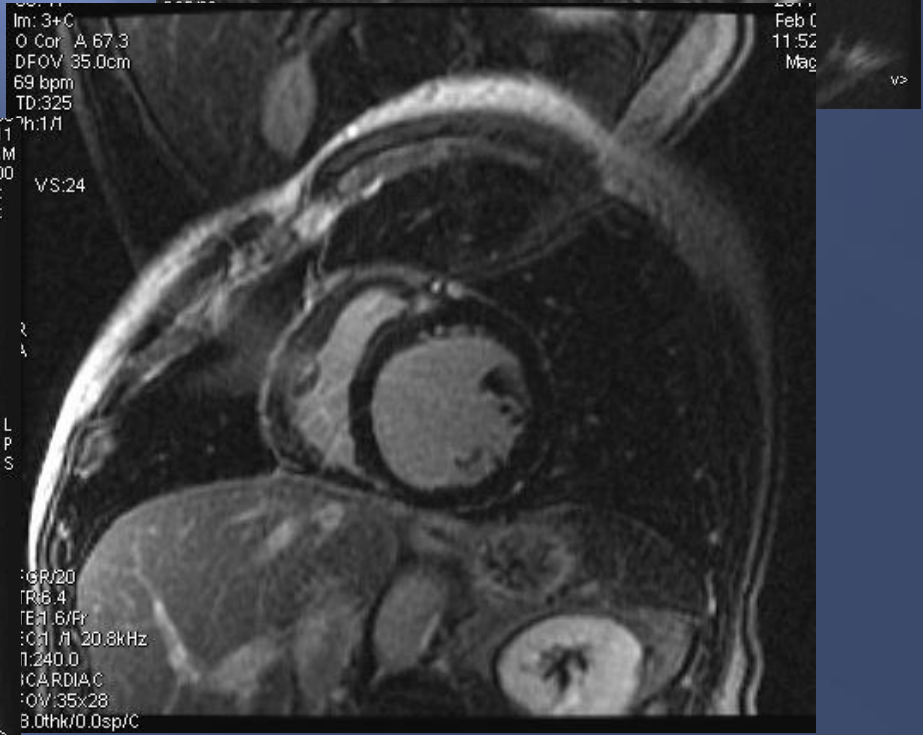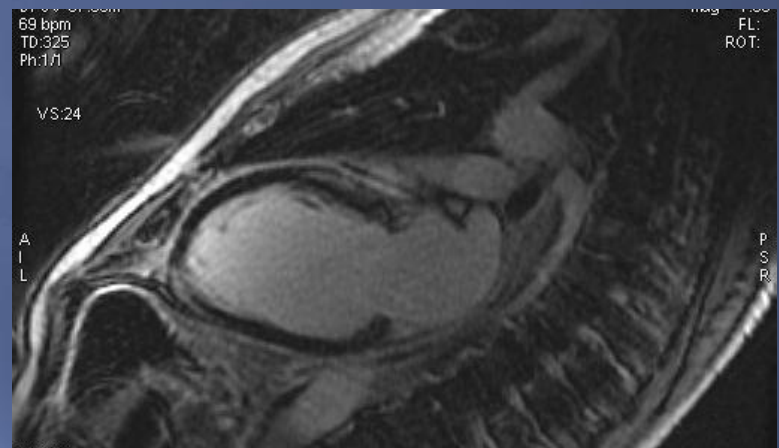
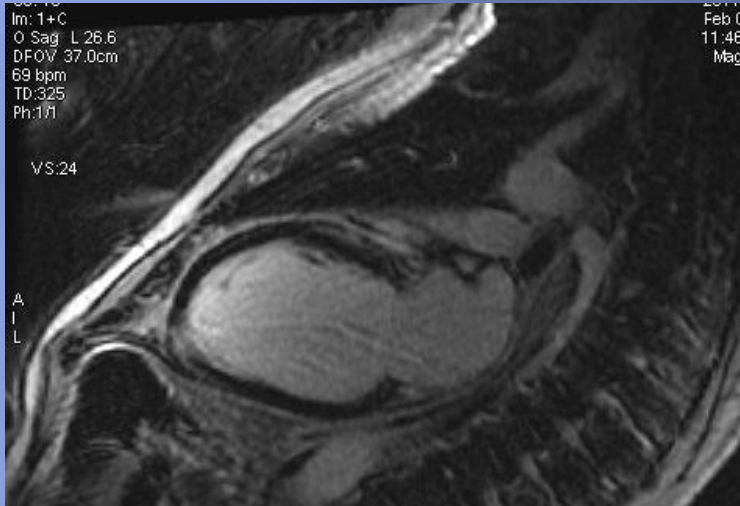


Uomo, 37 aa

Sosp di interessamento miocardico in corso di pericardite



# ESITI MIOCARDITE

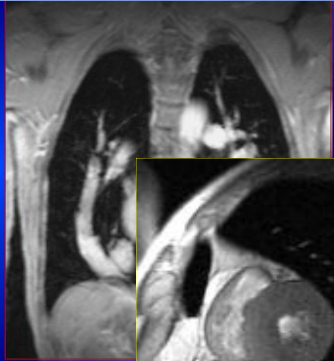


GR/20  
TR:6.4  
TE:1.6/Pr  
EC:1.1/ 20.8kHz  
TI:240.0  
8CARDIAC  
FOV:35x28  
B:0thk/0.0sp/C



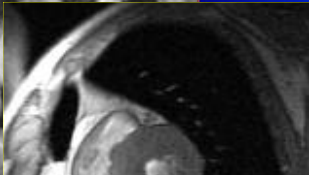
# .... cuore....

malformazioni  
congenite

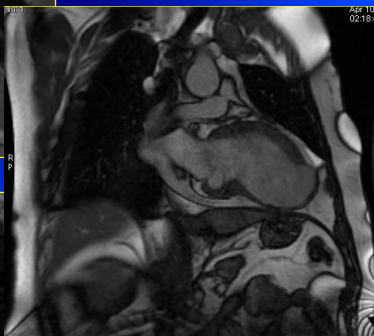


anomalia  
venosa  
(sindrome  
scimitar)

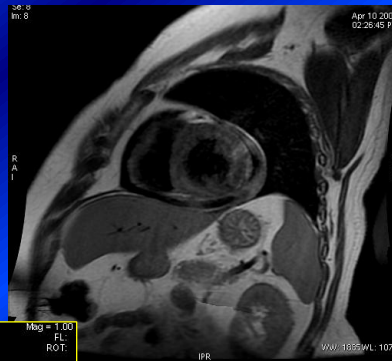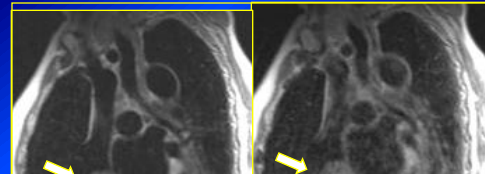
malattie del  
miocardio



cardiomiopatia  
ipertrofica

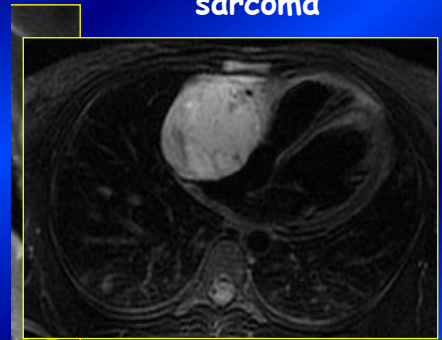


Rottura di cuore

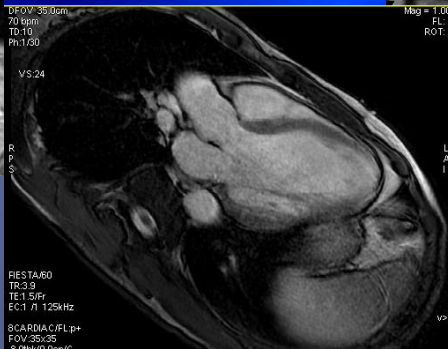

masse  
cardiache

sarcoma



Aneurisma del  
setto



8CARDIA C/FL+  
FOV: 35x35  
S: 125x125





## .... cuore....

- malattie del miocardio: miocarditi, CMD, CAVD, miocardio non compatto, IMA
- pericardite costrittiva
- vizi congeniti, se ecocardio e angio non esaustive
- masse cardiache
- patologie acquisite dei grossi vasi (non urgenza)



.... la RM oggi....

**Ruolo consolidato nella  
valutazione morfologica  
e funzionale del cuore**



Grazie a tutti  
per l'attenzione.....

Buona serata!!!!

