

UNIVERSITA' DI TORINO



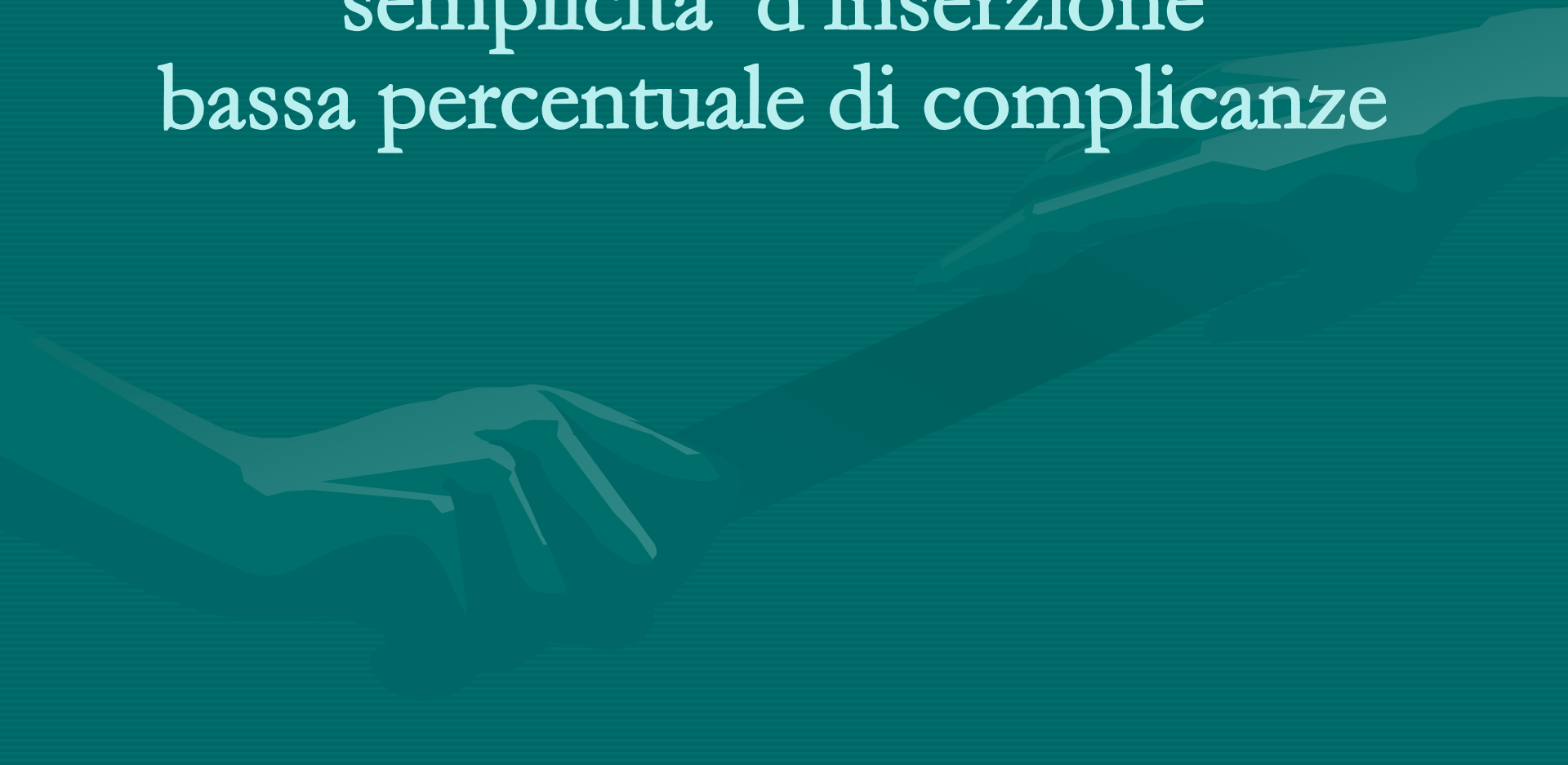Anna Palumbo

Scelta e indicazione cvc

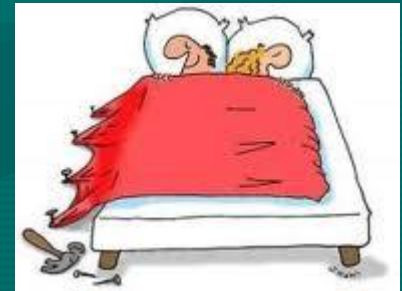Catetere inserito tramite una vena
periferica e fatto risalire lungo il
braccio fino al terzo inferiore della
vena cava superiore (navan 1998;ins 2000)



semplicita' d'inserzione
bassa percentuale di complicanze



.silicone
.poliuretano
.lume:singolo,doppio,triplo (pazienti critici)



DA 2 A 7 FRENCH


• SILICONE HANNO LUME PIU' PICCOLO

FLUSSO MINORE E MAGGIOR RISCHIO DI ROTTURA

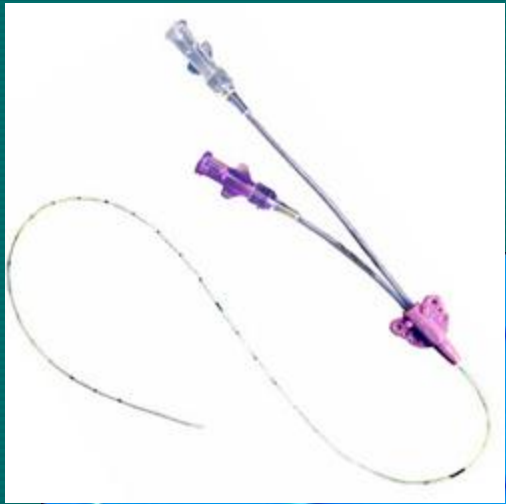

IN CASO DI INFUSIONE AD ALTA PRESSIONE

• POLIURETANI PIU' RESISTENTI HANNO PARETI

PIU' SOTTILI QUINDI DIAMETRO INTERNO



AUMENTO FLUSSI



annellizzato Groshong PICC (catetere centrale ad inserzione periferica)

.PUNTA APERTA
.PUNTA CHIUSA



SILICONE 4 fr :

- per gravita' 30-100 ml/h
- pompa 125-250 ml/h

POLIURETANI 4 fr:


- per gravita' 66-187 ml/h
- pompa 545-965 ml/h
- se power 18 l/h



Indicazioni:

- accessi a media o lunga durata
- pz che necessitano di un accesso venoso affidabile per brevi periodi
- scarsi accessi periferici a livello dell'avambraccio
- pz in cui un cateterismo venoso centrale potrebbe essere rischioso:
piastrinopenia , anticoagulanti, antiaggreganti, rischio di pneumotorace, etc.
- npt
- numerosi prelievi di sangue e/o trasfusioni
- controindicazioni





ASO San Giovanni Battista
Torino

PROCEDURA

Gestione dei cateteri intravascolari

P.SGQ.00/AI.00

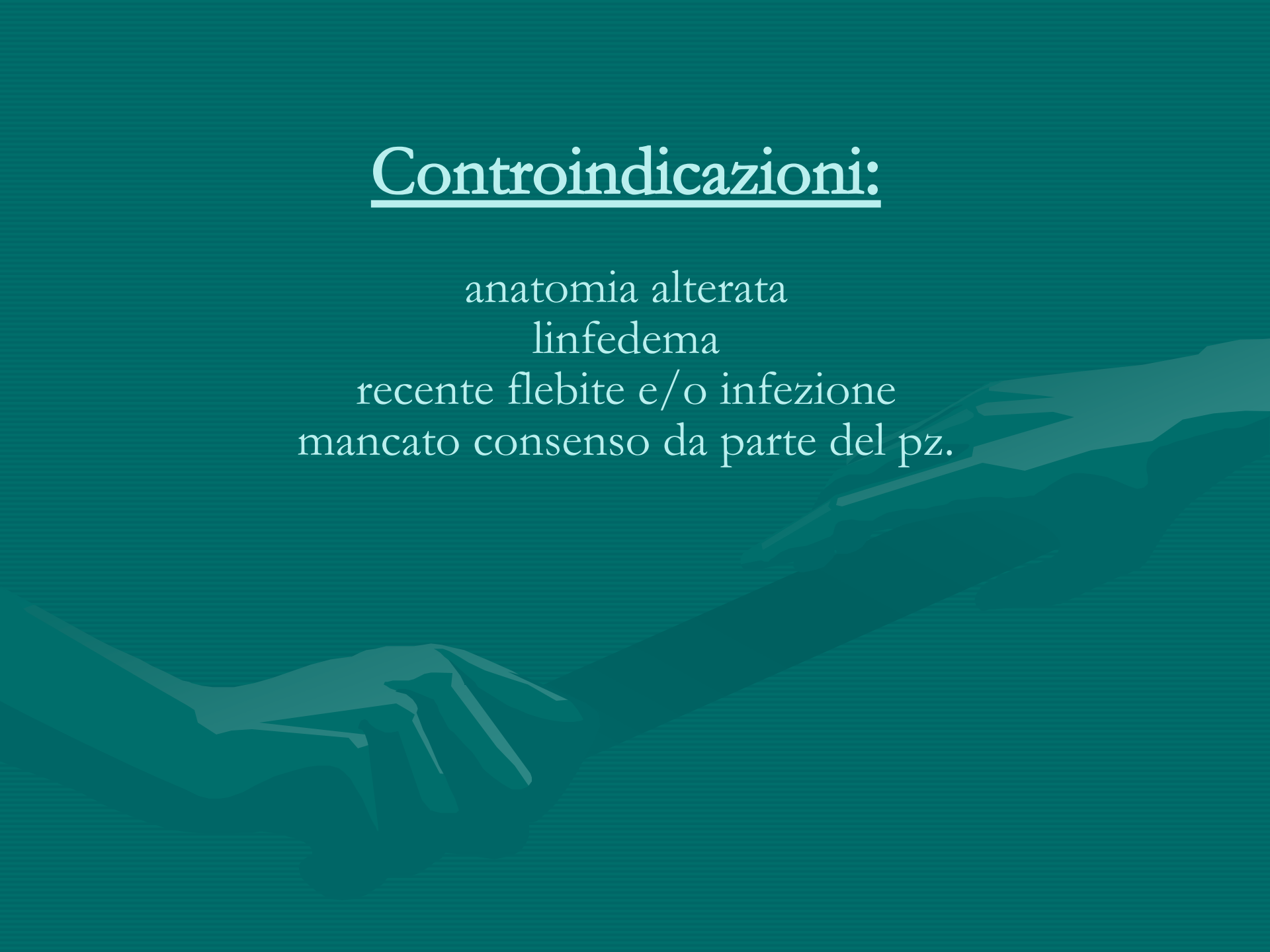
Rev. 0
Data 2/05/2007

Pagina 13 di
34

alcune soluzioni endovenose possono causare la formazione di emboli oppure favorire la comparsa di flebite. Per ridurre questi rischi bisogna somministrare soluzioni che abbiano un pH prossimo a quello del sangue (pH 7,35-7,45) e un'osmolarità inferiore a 600 mosm/l. Pertanto soluzioni quali ad esempio Glucosata al 20%, chemioterapici, ecc. devono essere infuse in vena centrale

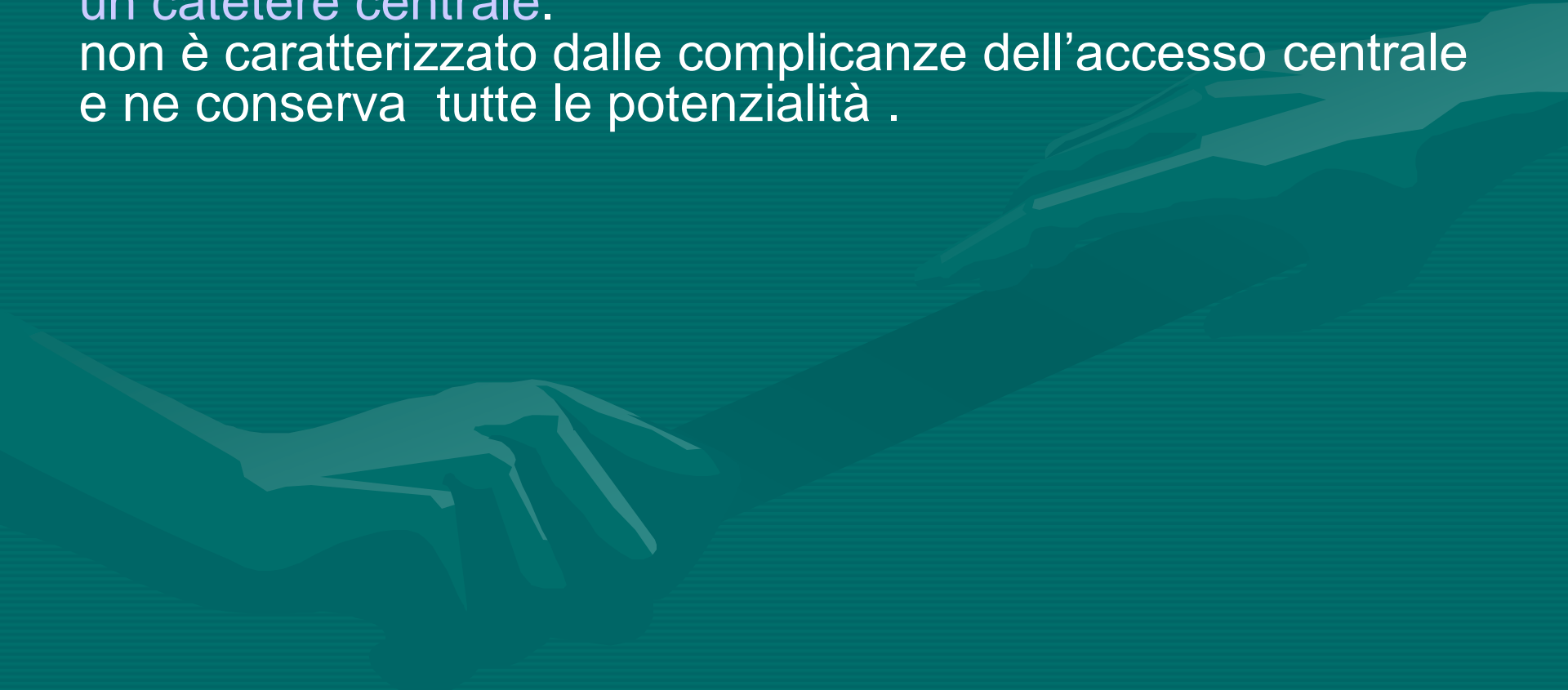
Controindicazioni:


anatomia alterata
linfedema
recente flebite e/o infezione
mancato consenso da parte del pz.

A faint, stylized illustration of two hands shaking is visible in the background, rendered in a light teal color against the darker teal background.



E' inserito perifericamente ma con tutte le caratteristiche di un catetere centrale.
non è caratterizzato dalle complicanze dell'accesso centrale e ne conserva tutte le potenzialità .





— Non vale nemmeno la pena di provare, dottore: tutti i suoi tentativi sarebbero inutili!

Grazie per l'attenzione